

Espondiloartrosis cervical e hipertrofia del ligamento amarillo

Cervical Spondyloarthrosis and Hypertrophy of the Yellow Ligament

Luis Alberto Rodríguez Guillén¹ <https://orcid.org/0000-0001-8444-6023>

Argelio Hernández Pupo² <https://orcid.org/0000-0002-9406-1589>

Lisbeth Guerrero Cruz³ <https://orcid.org/0000-0002-8662-5508>

¹Hospital Mario Muñoz Monroy. Rafael Freyre. Holguín, Cuba.

²Dirección municipal de salud de Gibara. Holguín, Cuba.

³Policlínico “José Martí Pérez”, Gibara. Holguín, Cuba.

Autor para la correspondencia: argeliohp@infomed.sld.cu

Recibido: 22/6/2020

Aprobado: 25/9/2020

RESUMEN

Introducción: La espondiloartrosis cervical es una enfermedad articular crónica degenerativa, es la afección articular más frecuentemente observada en la población madura y una de las principales causas de discapacidad en todo el mundo, por lo que es importante el diagnóstico y tratamiento en las fases tempranas.

Objetivo: Informar un caso clínico representativo de espondiloartrosis cervical e hipertrofia del ligamento amarillo.

Presentación del caso: Paciente femenina de 49 años que seis años atrás sufrió una caída, y se golpeó el occipucio contra la pared, lo que le provocó pérdida transitoria del conocimiento y dolor en la región cervical; tres años después comenzó con limitación a los movimientos laterales del cuello, malestar y dolor sordo, referido a la nuca y al cuello.

Conclusiones: El diagnóstico de espondiloartrosis cervical e hipertrofia del ligamento amarillo representa un desafío clínico, por lo poco común de la enfermedad a esta edad. El caso presentado es una paciente con alteraciones estructuradas en el esqueleto axial y gran repercusión anatómica y funcional debido a un relativo diagnóstico tardío, con evolución insatisfactoria. Por tanto, conviene conocer la enfermedad para realizar una detección precoz y ofrecer mejor atención terapéutica.

Palabras clave: Espondiloartrosis cervical e hipertrofia del ligamento amarillo; diagnóstico oportuno; diagnóstico clínico; características radiológicas.

ABSTRACT

Introduction: Cervical spondyloarthritis is a chronic degenerative joint disease, it is the most frequent joint condition in the mature population and one of the main causes of disability throughout the world, so diagnosis and treatment in the early stages are important.

Objective: To report a representative clinical case of cervical spondyloarthritis and hypertrophy of the yellow ligament.

Case presentation: A 49-year-old female patient suffered a fall six years ago, hitting her occiput against the wall, causing her temporary loss of consciousness and pain in the cervical region. Three years later, she began with limitation of lateral neck movements, discomfort and dull pain, referred to the nape and neck.

Conclusion: The diagnosis of cervical spondyloarthritis and hypertrophy of the yellow ligament represents a clinical challenge, due to the rare nature of the disease at this age. The case reported is a patient with structured alterations in the axial skeleton and great anatomical and functional repercussions due to a relatively late diagnosis, with unsatisfactory evolution. Therefore, it is convenient to know the disease in order to early detect it and to offer better therapeutic care.

Keywords: cervical spondyloarthritis and hypertrophy of the yellow ligament; timely diagnosis; clinical diagnosis; radiological characteristics.

Introducción

Los ortopédicos, neurocirujanos, reumatólogos y fisiatras, enfrenten a diario uno de los mayores problemas clínicos del mundo moderno, las enfermedades degenerativas de la columna vertebral, las cuales, atendiendo a su elevado costo diagnóstico y de tratamiento, así como la repercusión laboral que acarrearán en la población económicamente activa, con la consecuente reducción en la productividad por su asociación a la cervicalgia.

Las espondiloartropatías constituyen un grupo de enfermedades inflamatorias sistémicas con determinadas características clínicas y genéticas, que sugieren mecanismos patogénicos similares. La palabra espondiloartropatía viene del griego y significa: *spondyos*- vértebra, *arthron*- articulación y *phatos*- enfermedad.

Constituye un proceso de carácter degenerativo no inflamatorio que puede afectar a la columna de forma generalizada o de modo segmentario, puede ser perfectamente asintomática, El presente caso fue un hallazgo radiológico en ocasión de una exploración de rutina realizada a raíz de una afección visceral. Puede manifestarse clínicamente de numerosas formas. Es preciso siempre tener en cuenta que no hay una correlación sistemática entre los signos clínicos y las anomalías anatómicas traducidas en el examen radiológico, siendo las zonas con mayor amplitud de movimiento la más perjudicada. Al hablar de espondiloartrosis hay que estudiar el proceso de degeneración discal y vertebral.

La espondiloartrosis es el prototipo de enfermedad biomecánica en el ser humano y presenta una compleja fisiopatología en la que se integran aspectos mecánicos, biológicos, inmunológicos e inflamatorios, factores externos e internos. Es una enfermedad con importante impacto social y económico. Desde el punto de vista epidemiológico, la artrosis es la enfermedad articular más frecuente y es la causa más importante de discapacidad entre los ancianos de países occidentales.

El dolor cervical es una causa frecuente de consulta médica. Se estima que más de la mitad de la población padece cervicalgia en algún momento de su vida;

afecta al 10 % de la población cada año, más del 50% de los pacientes relatan mejoría en 2 a 4 semanas, y un 80 % asintomáticos al tercer mes, en su mayoría no precisan estudios radiológicos o analíticos. Cerca del 20 % de los pacientes presentan síntomas cuya duración excede los 6 meses o son recidivantes.

Recientes estudios hablan de mayor frecuencia de artrosis radiológica frente a sintomática, de hecho, se calcula que más del 70 % de los mayores de 50 años tienen algún signo de artrosis radiológica, sea cual sea la localización.⁽¹⁻³⁾

Existe aumento de la prevalencia de la osteoartritis en todo el mundo, lo que representa una pérdida aproximada de 2,3 años de vida saludable. Las enfermedades reumáticas constituyen un grupo de alrededor de 250 padecimientos que afectan al sistema músculo-esquelético y en algunos casos a otros órganos y sistemas. Entre ellas, la osteoartritis es la afección articular observada con más frecuencia en la población adulta, se ubica entre las primeras 10 causas de atención hospitalaria y es una de las principales causas de discapacidad en todo el mundo, aunque sus cifras de prevalencia varían según la localización geográfica, los distintos grupos étnicos, el sexo, la edad de las poblaciones estudiadas y la articulación afectada.⁽⁴⁾

Se ha estimado que la prevalencia de osteoartritis en México es de 10,5% (IC 95 % 10,1 a 10,9), es más frecuente en las mujeres (11,7 %) que en los hombres (8,7 %), aunque varía enormemente en las diferentes regiones del país; en Chihuahua la prevalencia es de 20,5 %, en Nuevo León de 16,3 %, en la Ciudad de México de 12,8 %, en Yucatán de 6,7 % y en Sinaloa de 2,5 % ($p < 0,01$).⁷ En todo el mundo en la mano la prevalencia es de 43.3% (IC95% 42.7-42,9), en la rodilla es de 23,9 % (IC 95 % 23,6-24,2) y en la cadera es de 10,9 % (IC 95 % 10,6-11,2).⁽⁵⁻⁷⁾

La espondilitis anquilosante (EA) es la artropatía seronegativa más común y representativa. Se caracteriza por inflamación crónica del esqueleto axial, dolor referido a la columna vertebral de tipo inflamatorio y rigidez progresiva. Típicamente se manifiesta en pacientes jóvenes que inician su sintomatología entre los 20-30 años de edad, tiene el prototipo de las llamadas espondiloartropatías indiferenciadas, afecta con predilección estructuras axiales:

columna vertebral y articulaciones sacroilíacas. Tiene tendencia anquilosante por osificación subligamentaria y entésica afecta más frecuente al sexo masculino y puede incluir manifestaciones sistémicas y una fuerte asociación poligénica con el antígeno HLA B27.⁽⁸⁾

Para su diagnóstico existen criterios clínicos característicos y modificaciones radiológicas muy útiles. Su tratamiento es eminentemente médico y específico y el éxito depende del diagnóstico temprano.

Presentación del caso

Motivo de consulta: Limitación de los movimientos laterales del cuello.

Historia de la enfermedad actual: Paciente femenina de 49 años de edad, con antecedentes de padecer de hipertensión arterial por la que lleva tratamiento regular con enalapril 20 mg al día; que concurre a consulta externa porque tuvo hace seis años (como antecedente de salud) un accidente con caída en el que recibió trauma a nivel del cráneo en la región del occipucio –al golpearse contra la pared–, que le provocó pérdida transitoria del conocimiento y dolor en la región cervical; fue tratada, inicialmente, con analgésicos, antiinflamatorios y collarín cervical blando. Presentó una evolución favorable, pero tres años después comenzó con limitación a los movimientos laterales del cuello, mareos, dolor sordo, referido a la nuca y el cuello, de ritmo mecánico e intensidad moderada, rigidez articular, contracturas musculares, crujidos articulares y deformidades. Además de rigidez temporal que mejora con el movimiento, sensación de calambres en los miembros superiores siendo más evidente en el brazo izquierdo. Al llegar al Servicio de consulta externa el paciente presenta sobrepeso, deambula sin dificultad y su temperatura es 36,4 °C.

Examen físico

Examen respiratorio: frecuencia respiratoria normal (20 respiraciones por minuto). No estertores broncopulmonares.

Examen cardiovascular: presión arterial 126/84 mm Hg. Pulsos periféricos presentes. Ruidos cardiacos rítmicos, de buena intensidad y normal (frecuencia cardiaca de 78 latidos por minuto). No soplos ni roces. Abdomen: normal.

Sistema osteomioarticular: Limitación de los movimientos sobre el eje axial.

Examen físico neurológico: Signo de Babinski ausente. Sensibilidad termoalgésica presente, reflejos cutáneo-abdominales normales; miembros superiores con arcos de movimientos pasivos completos, con ligera espasticidad de los cuatro miembros.

Exámenes complementarios

Hematológicos: Se realizaron estudios clínicos de perfil séptico (hemograma completo, eritrosedimentación, proteína C reactiva normales). Factor reumatoideo negativo.

Imagenológicos: Rayos X simple lateral del cuello: Disminución de la altura del espacio discal, osteofitos, esclerosis de las plataformas, rectificación de la lordosis cervical con embaramiento y signos de osteoporosis avanzada, llama la atención a nivel anterior masa en forma tumoral alargada que une todos los cuerpos vertebrales con la misma radiopacidad de los cuerpos (Fig. 1).

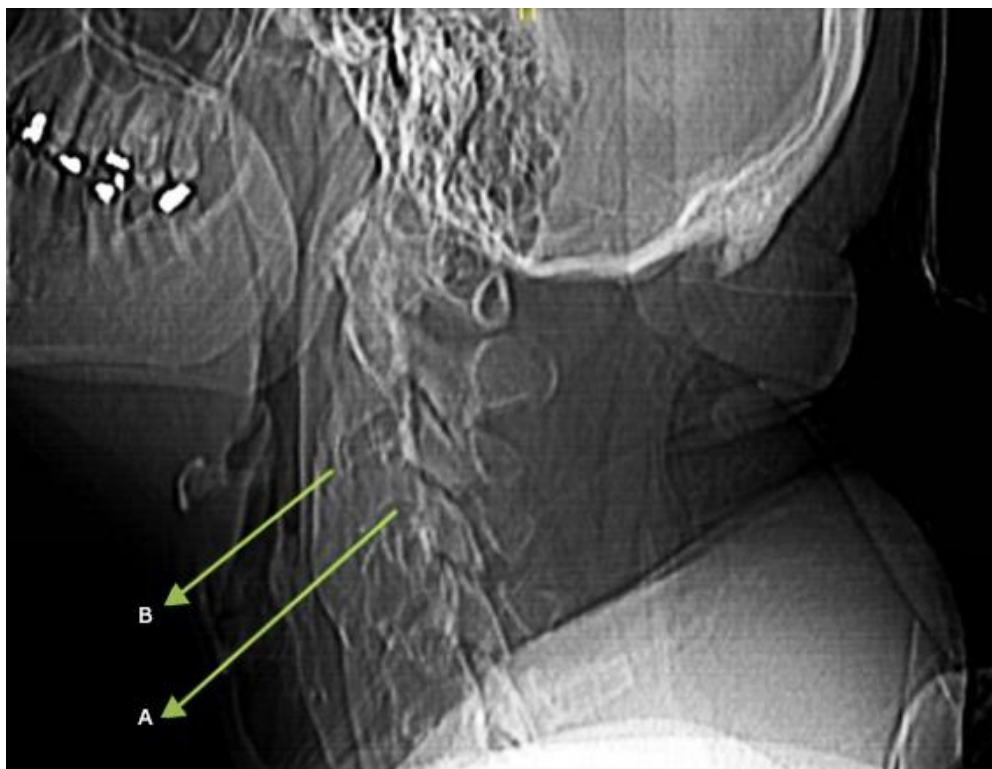


Fig. 1 - Rectificación de la lordosis cervical, cambios degenerativos vertebrales y discales dados por la presencia de osteofitos anteriores y posteriores y estrechamiento de todos los espacios intervertebrales. Lesiones anatómicas señaladas por las flechas A y B.

En la figura 2 se observa grosera calcificación del ligamento longitudinal anterior en toda su extensión, y parcial en el posterior. Existe estrechamiento del canal medular a partir de C3 hasta C7 a predominio de C4-C5 y C6-C7.

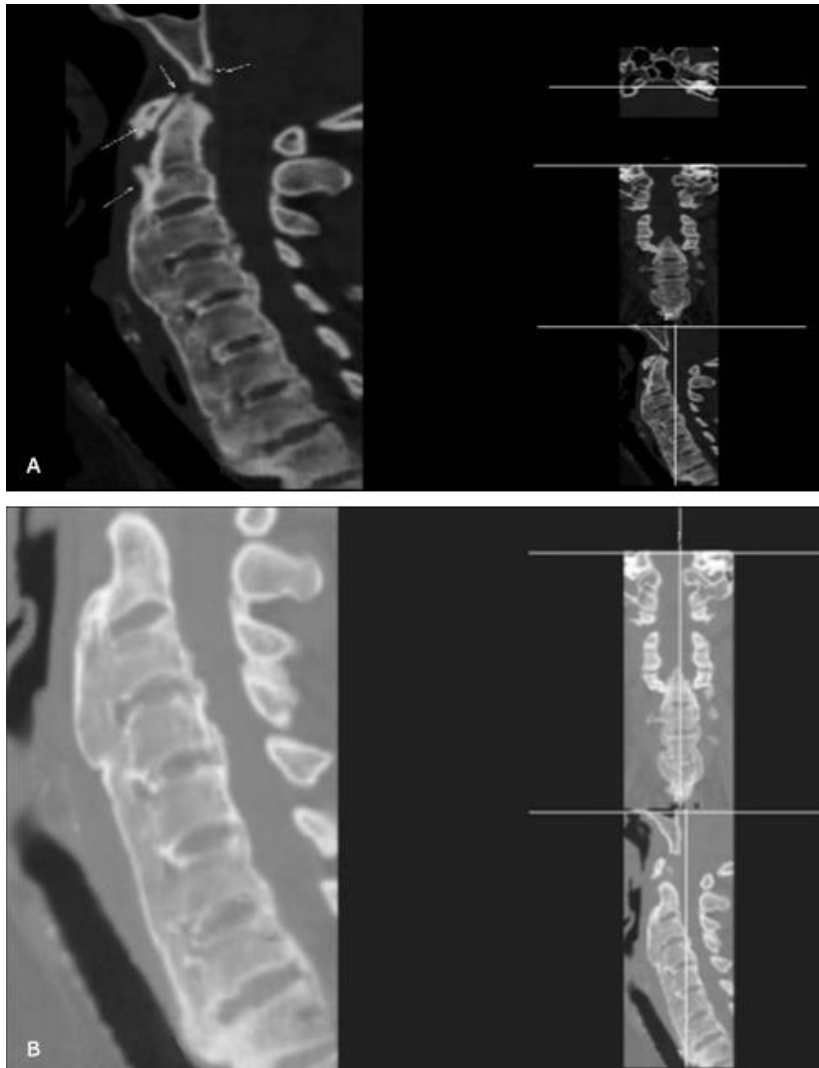


Fig. 2 - Resonancia magnética nuclear (IRM 19-98). Se observa rectificación de la lordosis cervical, cambios degenerativos vertebrales cervicales.

La figura 3 muestra el espacio C4-C5 con hernia discal central y a ambos lados.

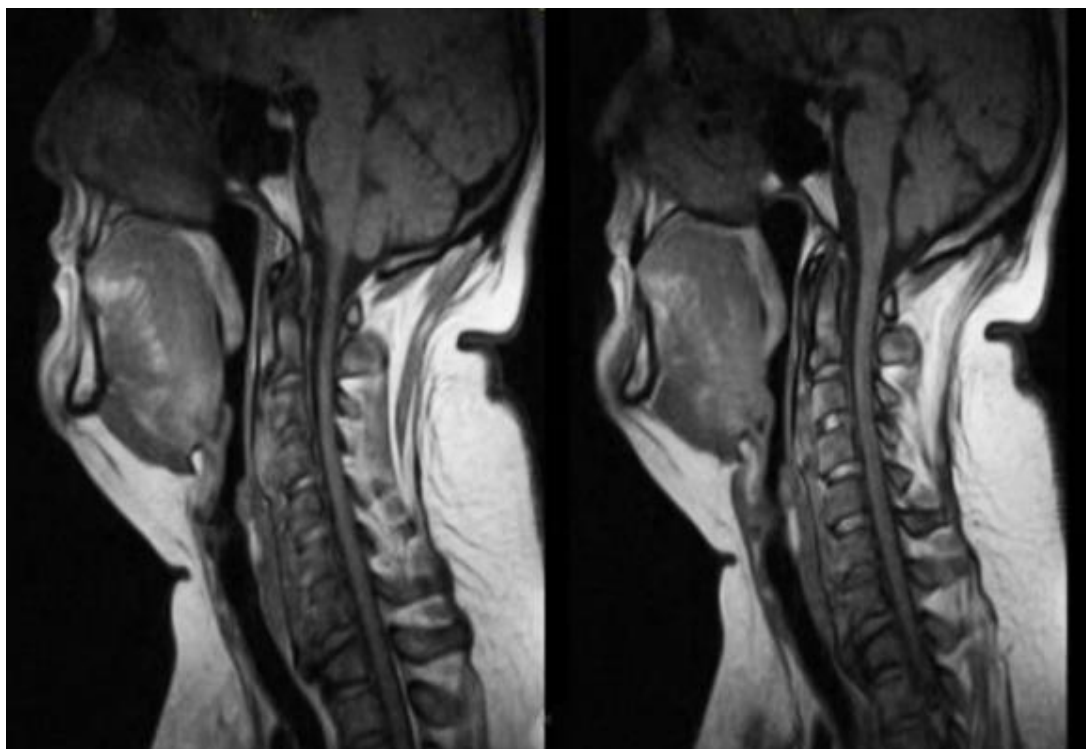


Fig. 3 - Resonancia magnética nuclear (IRM 19-98). Se observa el espacio C4-C5 con hernia discal central y a ambos lados. Hipertrofia del ligamento amarillo.

Se instauró tratamiento en base de reposo y uso de collarines suaves durante períodos cortos de tiempo; tratamiento medicamentoso con analgésicos, antiinflamatorios y relajantes musculares; se realizaron recomendaciones posturales (prevención del dolor); tratamiento fisioterapéutico para el fortalecimiento y estiramiento de los músculos debilitados o distendidos es por lo general el primer tratamiento indicado. Se realizó también inyección epidural en la columna cervical mediante bloqueo de la superficie articular cervical con esteroides y tratamiento con ozonoterapia en inyección intramuscular.

La valoración periódica de la paciente no reportó recuperación total a pesar de realizar un tratamiento completo.

Discusión

El estrechamiento del canal espinal cervical puede provocar lesiones de la médula espinal y síntomas neurológicos que incluyen dolor en el cuello, dolor de cabeza,

paresias y parestesias e incluso llegar a cuadriplejía, observando que existe lesión aguda de la médula espinal cervical en algunos pacientes después de un traumatismo menor en la columna cervical, la cual se relaciona directamente con estenosis del canal espinal. En el caso presentado debe destacarse el engrosamiento extremo del ligamento amarillo tanto en volumen como en longitud.

En cuanto a la fisiopatogenia, de acuerdo con el reporte de Chokshi,⁽⁹⁾ la hipertrofia y engrosamiento del LA están relacionados directamente con degeneración discal, disminución del espacio intervertebral y degeneración facetaria, en especial con esta última, la presencia de mayor estrés de carga mecánica, el envejecimiento y la inflamación son los factores que influyen en el agrandamiento del LA. Se han propuesto varias hipótesis del engrosamiento del LA, como el envejecimiento relacionado con el reemplazo de las fibras de elastina por fibras de colágena.

Otras investigaciones han informado que el engrosamiento puede estar relacionado con cambios inflamatorios, factor de crecimiento transformador $\beta 16$ y/o aumento de la concentración de inhibidores de proteinasas. Algunas más, mencionan que la disminución de la altura por degeneración discal origina el engrosamiento del LA; por otra parte *Altinkaya* y otros,⁽¹⁰⁾ además de *Chokshi*,⁽⁹⁾ refieren que el engrosamiento, por el abultamiento del LA, es la causa de disminución del canal espinal; por lo que se ha propuesto el índice de Torg-Pavlov para evaluar la estenosis del canal. *Alcocer* y *Domínguez*,⁸ indican que: el diámetro sagital promedio del canal espinal cervical en C1 a C7 varía de 15,33 mm a 20,46 mm, el diámetro transversal medio en los mismos niveles varía de 24,45 mm a 27,00 mm y el valor medio normal del índice de Torg-Pavlov es de 0,96 (diámetro anteroposterior del canal cervical/diámetro anteroposterior del cuerpo vertebral).

El trabajo de *Aebli* y otros,⁽¹¹⁾ indica que aquellos pacientes con riesgo de lesión de médula espinal después de un trauma menor en la columna cervical, pueden identificarse aplicando un punto de corte de 0,7 de la relación Torg-Pavlov.

Cuando existe canal espinal cervical estrecho, los factores involucrados son: a) la extensión de la columna cervical produce estenosis estadísticamente significativa en comparación con las posiciones de flexión o neutras; b) en el género femenino, el canal espinal cervical estrecho se observa con más frecuencia que en el masculino; c) el nivel del canal cervical más estrecho y constante se observa en C4 para todas las etnias, existiendo ligera variación en el diámetro sagital de la estenosis espinal cervical (menor o igual a 14 mm en caucásicos; menor o igual a 12 mm en japoneses, menor o igual a 13,7 mm en chinos); por lo que el diámetro del canal cervical sagital estrecho aumenta el riesgo de lesiones neurológicas en condiciones traumáticas, degenerativas e inflamatorias, lo que se relaciona, en la mayoría de casos, con la extensión de la columna cervical, el género femenino y el origen étnico, como lo reafirma el estudio de *Sayit*,⁽¹²⁾ sobre el ligamento amarillo de columna cervical, evaluados con resonancia magnética cinética, el cual señala que: en los niveles C2-C3, C3-C4, C4-C5 y C5-C6 el LA prácticamente no presenta cambios en grosor, volviéndose más grueso, en el nivel C6-C7 y C7-T1.

En relación con la presencia de lesión medular cervical ocasionada por caída (similar al caso que se presentó), el reporte de *Mukherjee* y otros,⁽¹³⁾ sobre 714 pacientes con fractura maxilofacial, indica que solo 2,2 % se asociaron con lesión medular cervical, incluyendo fractura, lesión medular o hernia discal, y solo en 1 % de los pacientes sin fractura maxilofacial, siendo originadas el 70 % de las lesiones espinales con lesión a nivel C1-C2 o C6-C7.

Desde el punto de vista histológico, la mayoría de los reportes se refieren al ligamento amarillo a nivel lumbar.⁽¹³⁾ Los cambios histológicos se caracterizan por incremento en las fibras de colágena, pérdida de fibras elásticas, presencia de calcificaciones e incremento de celularidad con degeneración condroide, en especial esta última, en el reporte de *Ghadiri*,⁽¹⁴⁾ efectuado en 985 piezas quirúrgicas de ligamento amarillo, fue más frecuentemente observado a nivel lumbar en 145 casos (14,7 %), mientras que a nivel cervical, solo en 34 casos (3,4 %).

Con relación al pronóstico de la mielopatía por espondiloartrosis cervical, los factores relacionados con el resultado clínico son: la edad, presencia de factores de riesgo vascular, duración de la mielopatía, estado neurológico prequirúrgico, alteración de la conducción medular en estudio neurofisiológico (potenciales evocados) y complicaciones posquirúrgicas, todos los mencionados con significancia estadística con $p < 0,05$. Existen mayores posibilidades de mejoría en la escala de Nurick en uno o más grados mediante cirugía, cuando esta se realiza en etapas evolutivas más tempranas de la enfermedad en aquellos pacientes con menos comorbilidad.

Conclusiones

El diagnóstico de espondiloartrosis cervical representa un reto clínico por lo infrecuente de la enfermedad. El caso presentado, una paciente de 48 años, con cambios estructurados en el esqueleto axial y gran repercusión anatómica y funcional, no logró la cura de su afección debido a un diagnóstico tardío.

Referencias bibliográficas

1. Muñoz Jiménez A, Rubio Romero E. Rotación del residente de Medicina Familiar y Comunitaria por Reumatología. Madrid: YOU & US, S.A.; 2016.
2. Saadeddin M. Incidence of ligamentum flavum hypertrophy in patients with spinal stenosis. Egypt Orthop J. 2017;52(2):150-2.
3. Aroche Lafargue Y, Pons Porrata LM, de La Cruz De Oña A, González Ferro I. Patogenia, cuadro clínico y diagnóstico imagenológico por resonancia magnética de las hernias discales. MEDISAN [Internet]. 2015 [citado 20 julio 2020];19(3): [aprox. 1 p.]. Disponible en: <http://www.medisan.sld.cu/index.php/san/article/view/212>
4. Sanhueza A, Prieto JC, Weisz J, Leiter Herrán F, Soto S, Chiang F. Espondiloartritis anquilosante: revisión de hallazgos imagenológicos en la columna. Rev Chil Rad. 2016;22(4):171-83.
5. Espinosa Morales R, Alcántar Ramírez J, Arce Salinas CA, Chávez Espina LM. Reunión multidisciplinaria de expertos para el diagnóstico y tratamiento de la

- osteoartritis. Actualización basada en evidencias. Med Int Méx [Internet]. 2018 mayo-junio [citado 20 julio 2020];34(3): [aprox. 5 p.]. DOI: [https://doi.org/ 10.24245 /mim. v3 4i 3.1433](https://doi.org/10.24245/mim.v34i3.1433)
6. Veronese N, Cereda E, Maggi S, Luchini C, Solmi M, Smith T, et al. Osteoarthritis and mortality: A prospective cohort study and systematic review with meta-analysis. *Semin Arthritis Rheum.* 2016 Oct;46(2):160-167. doi: <http://10.1016/j.semarthrit.2016.04.002>. Epub 2016 Apr 13. PMID: 27179749.
7. Andrade Cevallos MJ, Gavilánes Cevallos MC. Espondilosis cervical. El rol de la prevención secundaria en la aparición de la mielopatía cervical espondilótica. *Rev Cuba Reumatol* [Internet]. 2015 Abr [citado 20 julio 2020];17(1):[aprox. 6 p.]. Disponible en: http://scielo.sld.cu/scielo.php?script=sci_arttext&pid=S1817-59962015000100011&lng=es
8. Alcocer Maldonado JL, Domínguez Carrillo LG. Mielopatía cervical por canal estrecho, ocasionado por hipertrofia del ligamento amarillo de C2 a C7. *Acta Médica Grupo Ángeles.* 2019;17(2):167-71.
9. Blanco FJ, Silva Díaz M, Quevedo Vila V, Seoane Mato D, Pérez Ruiz F, Mas AJ, et al. Prevalencia de la artrosis en España. *Reumatología Clínica.* Disponible en: <https://www.reumatologiaclinica.org/es-prevalencia-artrosis-sintomatica-espana-estudio-articulo-S1699258X20300231>
10. Altinkaya N, Yildirim T, Demir S, Alkan O, Sarica FB. Factors associated with the thickness of the ligamentum flavum: is ligamentum flavum thickening due to hypertrophy or buckling. *Spine.* 2011;36(16):1093-7.
11. Aebli N, Wicki AG, Rüegg TB, Petrou N, Eisenlohr H, Krebs J. The Torg Pavlov ratio for the prediction of acute spinal cord injury after a minor trauma to the cervical spine. *Spine.* 2013;13:605-12.
12. Aguilar Wong V. Grado de severidad de espondiloartrosis evaluado por radiografía digital del raquis segmentaria en pacientes del Hospital Militar Central durante el año 2017 [Tesis]. Lima: Universidad Alas Peruanas; 2018.
13. Mukherjee S, Abhinav K, Revington PJ. A review of cervical spine injury associated with maxillofacial trauma at a UK tertiary referral centre. *Ann R Coll Surg Engl.* 2015;97(1):66-72.

14. Ghadiri AA, Jafari MA, Moghimi M, Hoboubati H, Mohammad HP. Comparison of histological changes in the ligamentum flavum from spinal canal stenosis patients with and without diabetes mellitus. *Irani J Diab Obesity*. 2016;7:98-104.

Conflicto de intereses

Los autores declaran que no existe conflicto de intereses.

Contribución de los autores

Luis Alberto Rodríguez Guillén. Concepción y diseño del trabajo. Revisión de la versión final del artículo.

Argelio Hernández Pupo. Concepción y diseño del artículo, realizó el procesamiento estadístico.

Lisbeth Guerrero Cruz. Recolección de datos y obtención de los resultados.