

## Espondilodiscitis cervical tardía secundaria a ántrax nuchal

### Late cervical spondylodiscitis secondary to nuchal anthrax

Luis César Acosta González<sup>1\*</sup> <https://orcid.org/0000-0002-6463-4243>

Ernesto Enrique Horta Tamayo<sup>1</sup> <https://orcid.org/0000-0002-1292-1689>

<sup>1</sup>Hospital Clínico-Quirúrgico “Lucía Íñiguez Landín”. Holguín, Cuba.

\* Autor para la correspondencia: [lcacosta@infomed.sld.cu](mailto:lcacosta@infomed.sld.cu)

#### RESUMEN

**Fundamento:** La espondilodiscitis es un proceso infeccioso del cuerpo vertebral y del disco intervertebral. Presenta una etiología multifactorial y requiere un abordaje multidisciplinario. El menor número corresponde a la columna cervical. El tratamiento quirúrgico se sugiere en pacientes con defecto neurológico, deformidad y fallo de la terapia conservadora.

**Objetivo:** Describir las características clínicas, radiológicas y el tratamiento quirúrgico de un paciente con espondilodiscitis cervical.

**Presentación del caso:** Paciente masculino de 48 años con antecedentes de diabetes mellitus tipo 2. Presentó ántrax nuchal y fue tratado con antimicrobianos. Al año volvió a consulta con entumecimiento en el brazo derecho, que luego se generalizó hacia las otras extremidades. Se diagnosticó espondilodiscitis cervical a nivel C6-C7. Se decidió aplicar tratamiento quirúrgico mediante corporectomía de C6 y C7, con injerto tricortical de cresta ilíaca, y colocar placa de titanio desde C5 a D1. Se aisló *Staphylococcus aureus* en el disco intervertebral, por lo cual se trató con antibiótico específico durante 6 semanas.

**Conclusiones:** La espondilodiscitis cervical es la infección espinal de más baja incidencia. Su aparición tardía en un paciente inmunocompetente después de una infección de piel, resulta muy inusual. El manejo quirúrgico mediante descompresión y fijación con lámina y tornillos de titanio, junto con el tratamiento antibiótico, resultó en una excelente evolución posoperatoria.

**Palabras claves:** infección espinal; discitis; osteomielitis; fijación cervical.

## ABSTRACT

**Introduction:** Spondylodiscitis is an infectious process of the vertebral body and the intervertebral disc. It has multifactorial etiology which requires a multidisciplinary approach. The smallest number corresponds to the cervical spine. Surgical treatment is suggested in patients with neurological defect, deformity and failure of conservative therapy.

**Objective:** To describe the clinical and radiological characteristics and the surgical treatment of a patient with cervical spondylodiscitis.

**Case report:** We report the case of a 48-year-old male patient with a history of type II diabetes mellitus. He presented nuchal anthrax and he was treated with antimicrobials. A year later, he returned to the consultation with numbness in his right arm and later it spread to the other extremities. Cervical spondylodiscitis is diagnosed at C6-C7 level. It was decided to apply surgical treatment by C6 and C7 corporectomy with iliac crest tricortical graft and place a titanium plate from C5 to D1. Staphylococcus aureus was isolated from the intervertebral disc and specific antibiotic treatment was continued for 6 weeks.

**Conclusions:** Cervical spondylodiscitis is the spinal infection with the lowest incidence. Its late appearance in an immunocompetent patient after a skin infection is highly unusual. Surgical management by means of decompression and fixation with blade and titanium screws, together with antibiotic treatment, resulted in an excellent postoperative evolution.

**Keywords:** spinal infection; discitis; osteomyelitis; cervical fixation.

Recibido: 12/10/2020

Aceptado: 05/01/2021

## Introducción

La espondilodiscitis es un proceso infeccioso del cuerpo vertebral y del disco intervertebral. Tiene una etiología multifactorial y requiere un abordaje multidisciplinario para determinar el tratamiento más apropiado en cada paciente. Solo un pequeño número corresponde a la columna cervical; son más frecuentes las infecciones lumbares y dorsales.<sup>(1)</sup>

El tratamiento de la espondilodiscitis cervical se propone erradicar el agente biológico, preservar la función neurológica, restablecer la estabilidad y morfología de la columna, desbridar y descomprimir el canal espinal en caso de absceso epidural, y promover la fusión ósea de los segmentos afectados.<sup>(2)</sup>

El tratamiento quirúrgico se recomienda en caso de defecto neurológico, inestabilidad espinal, deformidad, sepsis, compresión medular, fracaso del tratamiento conservador o dolor intratable.<sup>(3,4)</sup>

El diagnóstico de la enfermedad al cabo de un año, luego de la exposición al germen, resulta altamente infrecuente, y teniendo en cuenta que no existe consenso en torno a la decisión de utilizar antimicrobianos o cirugía, ni sobre el uso de instrumentación, constituye un reto terapéutico. Por consiguiente, el objetivo de este trabajo fue describir las características clínicas, radiológicas y el tratamiento quirúrgico de un paciente con espondilodiscitis cervical.

## Presentación de caso

Paciente masculino de 48 años, sin hábitos tóxicos, con antecedentes de diabetes mellitus tipo 2 e hipertensión arterial. Presentó un ántrax nugal; recibió tratamiento médico con antibióticos y un drenaje quirúrgico. La lesión evolucionó bien hasta su curación; sin embargo, después de 9 meses comenzó a presentar entumecimiento y calambres en el miembro superior derecho. Esto se extendió hacia las otras extremidades y perdió progresivamente la fuerza muscular.

El examen neurológico mostró una contractura muscular cervical, cuadriparesia flácida 3/5, según escala Research Medical Council,<sup>(4)</sup> arreflexia osteotendinosa en las 4 extremidades e hiperestesia en dermatoma C7 derecho. Los resultados de los complementarios fueron los siguientes: Hb 108 g/L, Leucos  $18 \times 10^6/L$ , eritrosedimentación 115 mm/h, proteína C reactiva (PCR) 60 mg/L. Los hemocultivos seriados no tuvieron crecimiento bacteriano.

En la resonancia magnética se observó, en secuencia T1 (superior izquierdo) y T2 (superior derecho) sagital, imagen isointensa e hiperintensa en FLAIR (inferior izquierdo), ventral a la médula (inferior derecho), que se extendía desde la parte posterior del cuerpo del axis hasta C7. Se limitaba por el ligamento longitudinal común posterior y continuaba anterior con el disco del interespacio C6-C7; además, se notó hiperintensidad de señal de los cuerpos C6 y C7 (fig.).

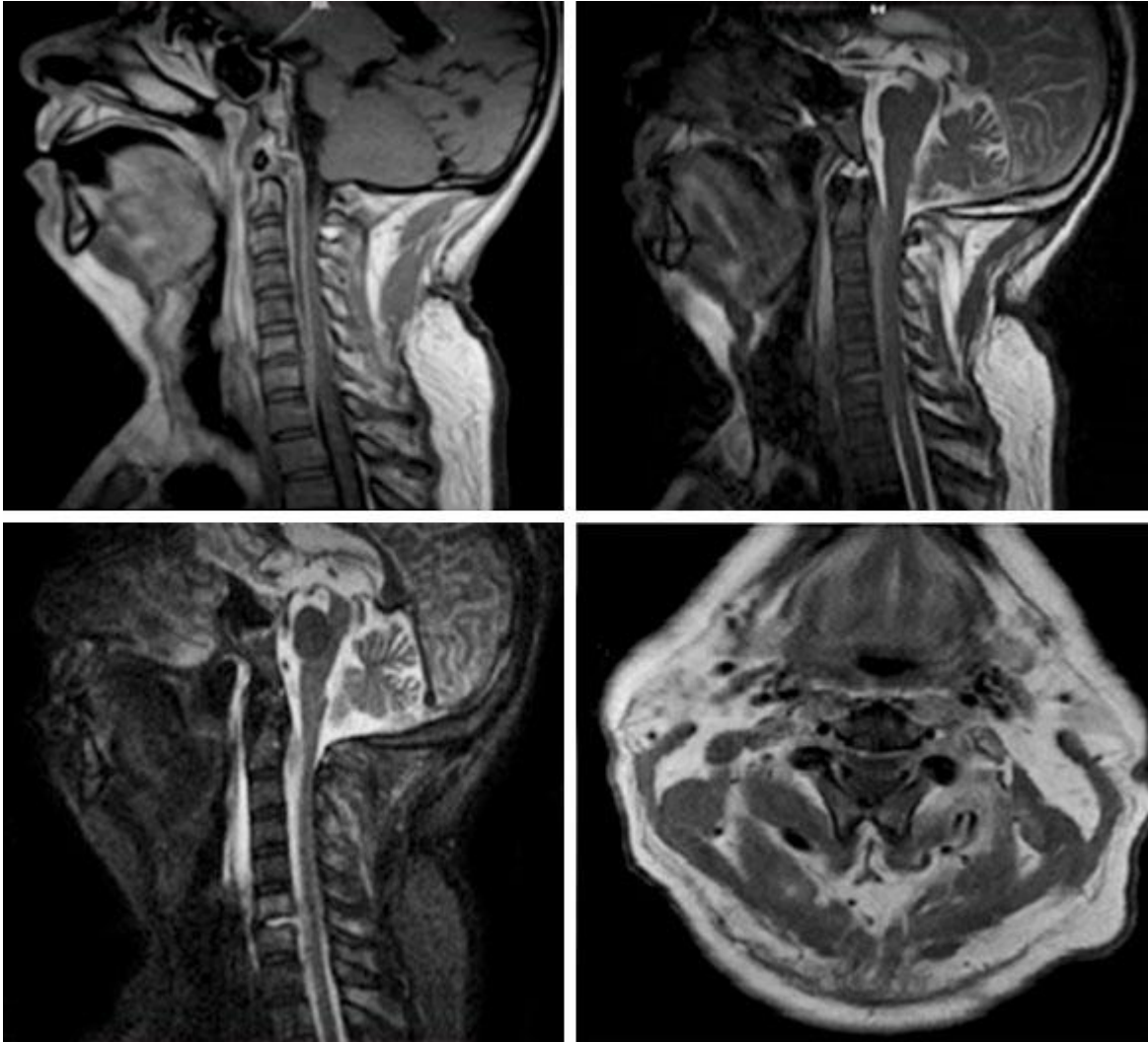


Fig. - Imagen de Resonancia Magnética.

Pese al tratamiento con antimicrobianos durante 14 días: ceftriaxona 2 g/12 h, vancomicina 1 g/12 h y 500 mg de metronizadol cada 8 h, no presentó mejoría del cuadro clínico; por tanto, se decidió acudir a la cirugía para remover el foco infeccioso y preservar la estabilidad de la columna afecta.

Se realizó abordaje cervical anterior por técnica de Smith-Robinson modificada hasta completar la corporectomía de C6 y C7 con injerto tricortical de la cresta ilíaca. Se colocó una placa de sistema Shyntes de titanio de 78 mm y tornillos de 18 mm bicorticales. El material discal fue enviado para estudio bacteriológico y se aisló el *Staphylococcus aureus*.

Según el antibiograma, se indicó tratamiento antibiótico con 1 g de meropenem y 600 mg de clindamicina cada 8 h durante 21 días; luego se empleó la amoxicilina con sulbactam (750 mg/8 h) por vía oral hasta completar las 6 semanas. A los 15 y 21 días de la intervención quirúrgica se normalizaron los valores de PCR y la eritrosedimentación, respectivamente.

En las consultas de seguimiento estos marcadores se mantuvieron normales, y el paciente recobró la fuerza muscular y la sensibilidad.

## Discusión

La espondilodiscitis constituye entre el 1 y el 7 % de las infecciones espinales, con una incidencia de uno por cada 250 000 pacientes.<sup>(5)</sup> Su aparición se asocia a la diabetes mellitus tipo 2, la hipertensión arterial, la enfermedad pulmonar obstructiva crónica, la obesidad, el abuso de sustancias tóxicas y la inmunodepresión congénita o adquirida.<sup>(6)</sup>

La tuberculosis y la brucelosis constituyen las principales causales de esta infección en aéreas endémicas.<sup>(7)</sup> El proceso infeccioso se disemina a la columna por vía hematógena, inoculación externa y difusión a partir de tejidos continuos. El segmento lumbar se afecta más por la primera,<sup>(8)</sup> y el cervical por la última, a punto de partida de fístulas esofágicas,<sup>(9)</sup> abscesos retrofaríngeos o infección de implantes aórticos.<sup>(10)</sup>

El *Staphylococcus aureus* se manifiesta como el germen patógeno más frecuente, seguido por las micobacterias y las enterobacterias en menor cuantía.<sup>(1)</sup> La *Candida sp.* ha mostrado emergencia debido al uso de antibióticos de amplio espectro y al uso de catéteres invasivos.<sup>(11)</sup> La espondilodiscitis cervical piogénica de forma tardía no aparece usualmente, teniendo en cuenta el modelo de diseminación a partir de tejidos contiguos; en este caso transcurrió un año desde la infección de tejidos blandos (ántrax nuczal) hasta la colección epidural. No existió lesión demostrable en el período de latencia ni se demostró émbolo séptico desde otro órgano.

La serie de *Džupová y Cihlářová*<sup>(12)</sup> establece el tiempo desde la exposición hasta el diagnóstico, entre 1 a 90 días. El desarrollo clínico de las espondilodiscitis piógenas suele ser subagudo y los síntomas inespecíficos; por tanto, se condiciona a un gran retraso en el diagnóstico.<sup>(13)</sup> La severidad de la infección se relaciona con la virulencia y patogenicidad del agente causal,<sup>(1)</sup> o un cambio en el estado inmunitario del huésped. Aunque se han reportados casos en pacientes inmunocompetentes, incluso por hongos.<sup>(14)</sup>

Con respecto a la clínica del paciente, su debut por parestesias y déficit motor progresivo no se presenta con frecuencia, el síntoma más constante es la molestia cervical axial o radicular con empeoramiento nocturno.<sup>(15)</sup> Se debe tomar en cuenta la tolerancia al dolor y el tipo de personalidad de cada individuo.

No existe consenso en cuanto a la selección del tratamiento conservador o quirúrgico en la espondilodiscitis: en el primero, el antibiótico debe tener un

gran nivel de difusión en el tejido óseo por lo cual requiere de altas dosis y tiempo prolongado para ser efectivo; en el caso del adulto, el disco es avascular y las anastomosis intraóseas involucionan en la tercera década de vida.<sup>(13)</sup>

Estudios observacionales han reportado un fracaso en la terapéutica médica con tiempo menor que 8 semanas en comparación con 12 semanas; sin embargo, ensayos clínicos randomizados no han mostrado diferencias con respecto a la administración durante 6 y 12 semanas.<sup>(16)</sup> Alton y otros<sup>(17)</sup> encontraron que el 75 % de los casos que iniciaron con solo un antibiótico terminaron en cirugía por crecimiento del absceso epidural. No existen evidencias claras respecto a si la cirugía precoz muestra un impacto en la supervivencia o la recuperación neurológica.<sup>(18)</sup>

El manejo quirúrgico incluye el desbridamiento de los tejidos afectados y la descompresión del canal por medio de abordajes anteriores, posteriores o combinados.<sup>(19)</sup> Entre las ventajas del uso de instrumentaciones se encuentran la alta tasa de fusión, la corrección de la cifosis y el restablecimiento de la alineación sagital;<sup>(19)</sup> además, evita futuras reintervenciones porque previene el colapso y la eyección de injerto, frecuente complicación aun en casos no infecciosos. Este tema es controversial a causa del riesgo de crecimiento de las bacterias en cuerpos extraños,<sup>(20,21,22,23)</sup> lo cual no ocurrió en el presente caso.

El titanio ha mostrado baja susceptibilidad para la adhesión de bacterias, lo que le confiere gran resistencia a la infección.<sup>(24,25)</sup> La PCR se considera el mejor marcador de respuesta al tratamiento cuando se eleva en más del 90 % de los pacientes con espondilodiscitis y retorna a sus valores normales luego de una terapéutica eficaz.<sup>(26)</sup>

## Conclusiones

La espondilodiscitis cervical se considera la infección espinal de más baja incidencia. Su aparición tardía, luego de una infección de piel, en un paciente inmunocompetente resulta muy inusual. El *Staphylococcus aureus* se manifiesta como el principal germen aislado. El manejo quirúrgico del caso mediante descompresión y fijación con lámina y tornillos de titanio, junto a tratamiento antibiótico por 6 semanas, conllevó a una correcta evolución posoperatoria.



## Referencias bibliográficas

1. Gentile L, Benazzo F, De Rosa F, Boriani S, Dallagiacomma G, Franceschetti G, *et al.* A systematic review: characteristics, complications and treatment of spondylodiscitis. *Eur Rev Med Pharmacol Sci.* 2019;23(2 Suppl):117-28. DOI: [https://doi.org/10.26355/eurrev\\_201904\\_17481](https://doi.org/10.26355/eurrev_201904_17481)
2. Lener S, Hartmann S, Barbagallo GMV, Certo F, Thomé C, Tschugg A. Management of spinal infection: a review of the literature. *Acta Neurochir.* 2018;160(3):487-96. DOI: <https://doi.org/10.1007/s00701-018-3467-2>
3. Pola E, Taccari F, Autore G, Giovannenze F, Pambianco V, Cauda R, *et al.* Multidisciplinary management of pyogenic spondylodiscitis: epidemiological and clinical features, prognostic factors and long-term outcomes in 207 patients. *Eur Spine J.* 2018;27(2):229-36. DOI: <https://doi.org/10.1007/s00586-018-5598-9>
4. Jhon J. Grading of muscle power: comparison of MRC and analogue scales by physiotherapists. Medical Research Council. *Int J Rehabil Res.* 1984 [acceso 17/06/2020];7(2):173-81. Disponible en: <https://europepmc.org/article/med/6490272>
5. D'Agostino C, Scorzolini L, Massetti AP, Carnevalini M, d'Ettorre G, Venditti M, *et al.* A seven-year prospective study on spondylodiscitis: epidemiological and microbiological features. *Infection.* 2010;38(2):102-7. DOI: <https://doi.org/10.1007/s15010-009-9340-8>
6. Giordan E, Marton E, Scotton G, Canova G. Outcomes and risk factors for spontaneous spondylodiscitis: Case series and meta-analysis of the literature. *J Clin Neurosci.* 2019;68:179-87. DOI: <https://doi.org/10.1016/j.jocn.2019.06.040>
7. Lebre A, Velez J, Seixas D, Rabadão E, Oliveira J, Cunha JS da, *et al.* Brucellar Spondylodiscitis: case series of the last 25 years. *Acta Médica Port.* 2014;27(2):204-10. DOI: <https://doi.org/10.20344/amp.4117>
8. Lehner B, Akbar M, Rehnitz C, Omlor GW, Dapunt U, Burckhardt I. Standards der mikrobiologische diagnostik der spondylodiszitis. *Orthop.* 2012;41(9):702-10. DOI: <https://doi.org/10.1007/s00132-012-1914-y>
9. Herrmann AA, Othman SI, DeFoe KM, Carolan EJ, Rosenbloom MH. Spinal epidural abscess: esophageal fistula as a potential infection source. *Interdiscip Neurosurg.* 2019;16:42-3. DOI: <https://doi.org/10.1016/j.inat.2018.12.007>
10. Babinchak TJ, Riley DK, Rotheram EB. Pyogenic vertebral osteomyelitis of the posterior elements. *Clin Infect Dis.* 1997;25(2):221-4. DOI: <https://doi.org/10.1086/514529>

11. Blecher R, Yilmaz E, Moisi M, Oskouian RJ, Chapman J. Extreme lateral interbody fusion complicated by fungal osteomyelitis: case report and quick review of the literature. *Cureus*. 2018;10(5):e2719. DOI: <https://doi.org/10.7759%2Fcureus.2719>
12. Džupová O, Cihlářová R. Pyogenic spinal infections in adults: a 5-year experience from a tertiary care centre. *Acta Chir Orthop Traumatol Cech*. 2017 [acceso 28/05/2020];84(1):40-5. Disponible en: <https://europepmc.org/article/med/28253945>
13. Candia de la Rosa R, Candia-Archundia R, López-Reyes R, Flores-García A, Sampayo Candia R. Espondilodiscitis infecciosa. Un reto diagnóstico. *Rev Sanid Milit Mex*. 2017 [acceso 22/05/2020];71:383-92. Disponible en: <https://docobook.com/espondilodiscitis-infecciosa-un-reto-diagnostico-medigraphic.html>
14. Huang S, Kappel AD, Peterson C, Chamiraju P, Rajah GB, Moisi MD. Cervical spondylodiscitis caused by *Candida albicans* in a non-immunocompromised patient: A case report and review of literature. *Surg Neurol Int*. 2019;10:151. DOI: [https://doi.org/10.25259%2FSNI\\_240\\_2019](https://doi.org/10.25259%2FSNI_240_2019)
15. Landi A, Grasso G, Iaiani G, Gregori F, Mancarella C, Bartolomeo A di, *et al*. Spontaneous spinal discitis and spondylodiscitis: Clinicotherapeutic remarks. *J Neurosci Rural Pract*. 2017;08(4):642-6. DOI: [https://doi.org/10.4103/jnpr.jnpr\\_67\\_17](https://doi.org/10.4103/jnpr.jnpr_67_17)
16. Bernard L, Dinh A, Ghout I, Simo D, Zeller V, Issartel B, *et al*. Antibiotic treatment for 6 weeks versus 12 weeks in patients with pyogenic vertebral osteomyelitis: an open-label, non-inferiority, randomised, controlled trial. *The Lancet*. 2015;385(9971):875-82. DOI: [https://doi.org/10.1016/S0140-6736\(14\)61233-2](https://doi.org/10.1016/S0140-6736(14)61233-2)
17. Alton TB, Patel AR, Bransford RJ, Bellabarba C, Lee MJ, Chapman JR. Is there a difference in neurologic outcome in medical versus early operative management of cervical epidural abscesses? *Spine J*. 2015;15(1):10-7. DOI: <https://doi.org/10.1016/j.spinee.2014.06.010>
18. Ghobrial G, Beygi S, Viereck M, Maulucci C, Sharan A, Heller J, *et al*. Timing in the surgical evacuation of spinal epidural abscesses. *Neurosurgical Focus*. 2014;37(2). DOI: <https://doi.org/10.3171/2014.6.FOCUS14120>
19. Kim SK, Park JB, Chung JY, Lee DH, Kim YY, Park YJ, *et al*. Anterior cervical debridement and fusion for cervical pyogenic spondylodiscitis: use of anterior cervical plating or not? *Spine*. 2020;45(7):431-7 DOI: <https://doi.org/10.1097/BRS.0000000000003298>



20. Lim JK, Kim SM, Jo DJ, Lee TO. Anterior interbody grafting and instrumentation for advanced spondylodiscitis. J Korean Neurosurg Soc. 2008;43(1):5-10. DOI: <https://doi.org/10.3340%2Fjks.2008.43.1.5>
21. Zhang H, Zeng K, Yin X, Huang J, Tang M, Guo C. Debridement, internal fixation, and reconstruction using titanium mesh for the surgical treatment of thoracic and lumbar spinal tuberculosis via a posterior-only approach: a 4-year follow-up of 28 patients. J Orthop Surg. 2015;10:150. DOI: <https://doi.org/10.1186%2Fs13018-015-0292-7>
22. Kasliwal MK, Tan LA, Traynelis VC. Infection with spinal instrumentation: Review of pathogenesis, diagnosis, prevention, and management. Surg Neurol Int. 2013;4 Suppl 5:S392-403. DOI: <https://doi.org/10.4103%2F2152-7806.120783>
23. Chen WH, Jiang LS, Dai LY. Surgical treatment of pyogenic vertebral osteomyelitis with spinal instrumentation. Eur Spine J. 2007;16(9):1307-16. DOI: <https://doi.org/10.1007%2Fs00586-006-0251-4>
24. Schildhauer TA, Robie B, Muhr G, Köller M. Bacterial adherence to tantalum versus commonly used orthopedic metallic implant materials. J Orthop Trauma. 2006 [acceso 18/05/2020];20(7):476-84. Disponible en: [https://journals.lww.com/jorthotrauma/Abstract/2006/08000/Bacterial\\_Adherence\\_to\\_Tantalum\\_Versus\\_Commonly.5.aspx](https://journals.lww.com/jorthotrauma/Abstract/2006/08000/Bacterial_Adherence_to_Tantalum_Versus_Commonly.5.aspx)
25. Forteza, MA. Estudio de la adhesión bacteriana y la formación de biocapa en superficies de Titanio funcionalizadas con quercitrina. 2018 [acceso 25/05/2020]; Disponible en: <http://dspace.uib.es/xmlui/handle/11201/146649>
26. Landi A, Di Bartolomeo A, Marotta N, Iaiani G, Domenicucci M, Chiara M, *et al.* Multidisciplinary management of spontaneous spinal infections: is there a correlation between timing, type of treatment and outcome? J Neurosurg Sci. 2016;63(4):379-87. DOI: <https://doi.org/10.23736/s0390-5616.16.03779-6>

### Conflicto de intereses

Los autores declaran que no existe conflicto de intereses.