

## Repercusión biomecánica derivada de un osteoma en el tercio proximal del fémur: a propósito de un caso

### Biomechanical Impact Derived From an Osteoma in the Proximal Third of the Femur: Report of a Case

Eloísa Calvo-Sánchez<sup>1</sup> <https://orcid.org/0000-0003-0050-8261>

Daniel Cansino Muñoz-Repiso<sup>2</sup> <https://orcid.org/0000-0002-5998-744X>

Manuel Pabón-Carrasco<sup>3\*</sup> <https://orcid.org/0000-0002-9011-3695>

<sup>1</sup>Hospital Quirón Salud. Servicio de Biomecánica. Sevilla, España.

<sup>2</sup>Hospital Quirón Salud. Servicio de Traumatología. Sevilla, España.

<sup>3</sup>Universidad de Sevilla. Facultad de Enfermería, Fisioterapia y Podología. Sevilla, España.

\*Autor para la correspondencia: [mpabon@cruzroja.es](mailto:mpabon@cruzroja.es)

#### RESUMEN

**Introducción:** El osteoma osteoide es un tumor óseo benigno, que no tiene potencial de crecimiento por lo que su tamaño no supera 1,5 cm pese a que la esclerosis que lo rodea le da un aspecto mayor. Afecta con mayor frecuencia a los varones jóvenes, y la mayoría de las veces aparece en las tres primeras décadas de la vida.

**Objetivos:** Mostrar las repercusiones biomecánicas derivadas de un osteoma osteoide en el trayecto de la cintilla iliotibial y sus influencias por cadenas musculares descendentes sobre el miembro inferior.

**Presentación del caso:** Se presenta una paciente de 24 años que acude a la consulta por presentar dolor a nivel de la cara externa del fémur derecho desde hace dos años; que se agudiza fundamentalmente con la marcha. Tras realizar las pertinentes exploraciones y pruebas diagnósticas por imagen, no se observan hallazgos clínicos significativos, por tanto se pauta tratamiento antiinflamatorio por vía oral y se efectúa estudio biomecánico y postural en el cual se detecta pie valgus bilaterales, inestables, con mayor relevancia en el pie derecho. La paciente acude nuevamente al no encontrar mejoría, se realiza telemetría del miembro inferior y resonancia magnética del fémur derecho. La imagen para diagnóstico da como resultado la presencia de una masa compatible con un osteoma osteoide de 11 x 4 mm en el tercio proximal lateral del fémur derecho.

**Conclusiones:** Una lesión neoplásica que afecte al trayecto de un grupo muscular con repercusión biomecánica puede realizar compensaciones a diferentes niveles, por tanto, es necesaria la actuación de un equipo multidisciplinario para

restablecer la marcha. Las sinergias entre el tratamiento conservador y quirúrgico provocan un mayor porcentaje de éxito.

**Palabras clave:** osteoma osteoide; fémur; fascia lata, marcha; estudios de casos.

## ABSTRACT

**Introduction:** Osteoid osteoma is a benign bone tumor, which has no growth potential, consequently its size does not exceed 1.5 cm despite the fact that the surrounding sclerosis gives it a larger appearance. It most often affects young men, most often appearing in the first three decades of life.

**Objectives:** To show the biomechanical repercussions derived from an osteoid osteoma in the trajectory of the iliotibial band and its influences by descending muscle chains on the lower limb.

**Case report:** We report a 24-year-old female patient who came to the consultation due to pain on the external face of her right femur for two years. This pain worsened mainly by walking. After carrying out the pertinent explorations and diagnostic imaging tests, no significant clinical findings were observed, therefore, oral anti-inflammatory treatment was prescribed and biomechanical and postural study was carried out, which showed bilateral, unstable valgus foot, with higher relevance on the right foot. The patient came again when she had no improvement, telemetry of her lower limb and magnetic resonance imaging of her right femur were performed. The diagnostic image revealed the presence of a mass compatible with an 11 x 4 mm osteoid osteoma in the proximal lateral third of her right femur.

**Conclusions:** A neoplastic lesion that affects the trajectory of a muscle group with biomechanical repercussions can carry out compensations at different levels, therefore, the action of a multidisciplinary team is necessary to restore gait. Synergies between conservative and surgical treatment lead to a higher success rate.

**Keywords:** osteoid osteoma; femur; fascia lata, gait; case studies.

Recibido: 04/12/2020

Aceptado: 05/01/2021

## Introducción

El osteoma osteoide fue descrito por primera vez por Jaffe en 1935 y representa el 10 % de todos los tumores óseos benignos.<sup>(1)</sup> Es un tumor óseo benigno, que no tiene potencial de crecimiento por lo que su tamaño no supera 1,5 cm pese a que la esclerosis que lo rodea le da un aspecto mayor. Afecta con mayor frecuencia a los varones jóvenes, y la mayoría de las veces aparece en las tres primeras décadas de la vida, sobre todo entre los 10 y 20 años de edad, aunque se han descrito lesiones ocasionales en pacientes mayores.<sup>(2,3,4)</sup>

Prácticamente cualquier hueso puede estar afectado, pero con mayor frecuencia se observa en la cortical de la metáfisis de los huesos largos de las extremidades inferiores. El tumor se puede asentar en el hueso cortical o esponjoso, lo que provoca un aspecto radiológico distinto; el 5 % de los osteomas osteoides son subperiósticos. Se han descrito focos multicéntricos, aunque nunca se ha demostrado ningún cambio maligno.<sup>(3,4,5)</sup>

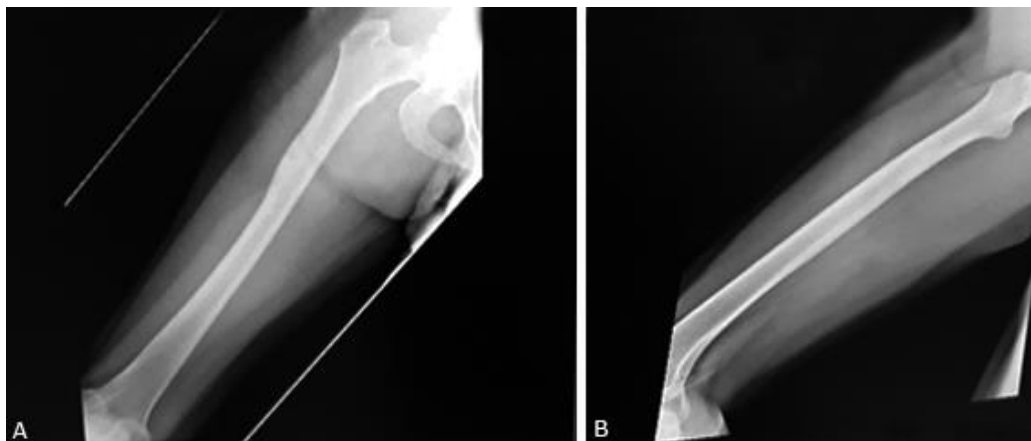
Cuando el tumor crece próximo a una articulación puede mostrar inflamación y rigidez, ocasionalmente evoluciona con dolor mínimo. En los niños puede haber sobrecrecimiento y deformidades angulares.<sup>(3,4,6)</sup>

Las radiografías habituales son con frecuencias diagnósticas, aunque es necesario realizar gammagrafía ósea, tomografía computarizada y resonancia magnética, para localizar la lesión con más exactitud. La tomografía axial computarizada (TAC) puede detectar el nido donde la radiografía solo muestra esclerosis y engrosamiento.<sup>(7)</sup> La gammagrafía es útil para detectar pequeñas lesiones, donde el signo de la doble densidad de captación del trazador es sugestivo del tumor. La imagen consiste en un área focal de actividad aumentada con una segunda región más pequeña y superpuesta en la que hay una mayor captación.<sup>(6)</sup> Se han descrito algunos casos con gammagrafía negativa y es en esos casos donde la resonancia magnética adquiere un gran valor por su poder de resolución.

## Presentación del caso

Se presenta un caso de una paciente de 24 años de edad, sin antecedentes familiares o personales de relevancia, que acude a consulta y refiere dolor a nivel de la cara externa del fémur derecho desde hace dos años; que se agudiza fundamentalmente con la marcha. El dolor aumenta con las actividades físicas y solo se alivia con los antiinflamatorios no esteroideos (AINE). Al examen físico se constató dolor en el trayecto de tensor de la fascia lata derecha, en concreto en su inserción distal. Además, se hallaron tendinopatía rotuliana y tendinitis de la misma.

Se realizan radiografías a nivel de rodilla y cadera sin observar ninguna lesión neoplásica (Fig. 1).



**Fig. 1** - A: Radiografía anteroposterior (AP) y B: Lateral del fémur derecho, donde no se observa ninguna lesión neoplásica.

Se pauta tratamiento antiinflamatorio por vía oral y se realiza estudio biomecánico y postural en el cual se detectan pie valgus bilaterales, inestables, con mayor relevancia en el pie derecho. Presenta dolor posterior derecho a nivel del sacro y a la palpación de la cresta iliaca posterosuperior derecha. Se realiza test de Downing para valorar el bloqueo sacroiliaco funcional y se observa positivo, asociado a dolor y posicionado en la cresta iliaca derecha en anterioridad. Esto genera una falsa pierna corta que trae consigo las repercusiones biomecánicas a nivel de rodilla y pie.

En dinámica se observa pronación continua bilateral, inestabilidad de la marcha, insuficiencia propulsiva de la primera cabeza metatarsal bilateral, valgo de rodillas bilaterales y alteración de la rotación de la articulación sacroiliaca derecha. Se llevó a cabo un análisis de presiones donde se observó un mayor apoyo en el pie izquierdo con sobrecarga en tercer y cuarto metatarsiano y talón. Además, se aprecia una disminución en la superficie de apoyo en ambos pies (Fig. 2).

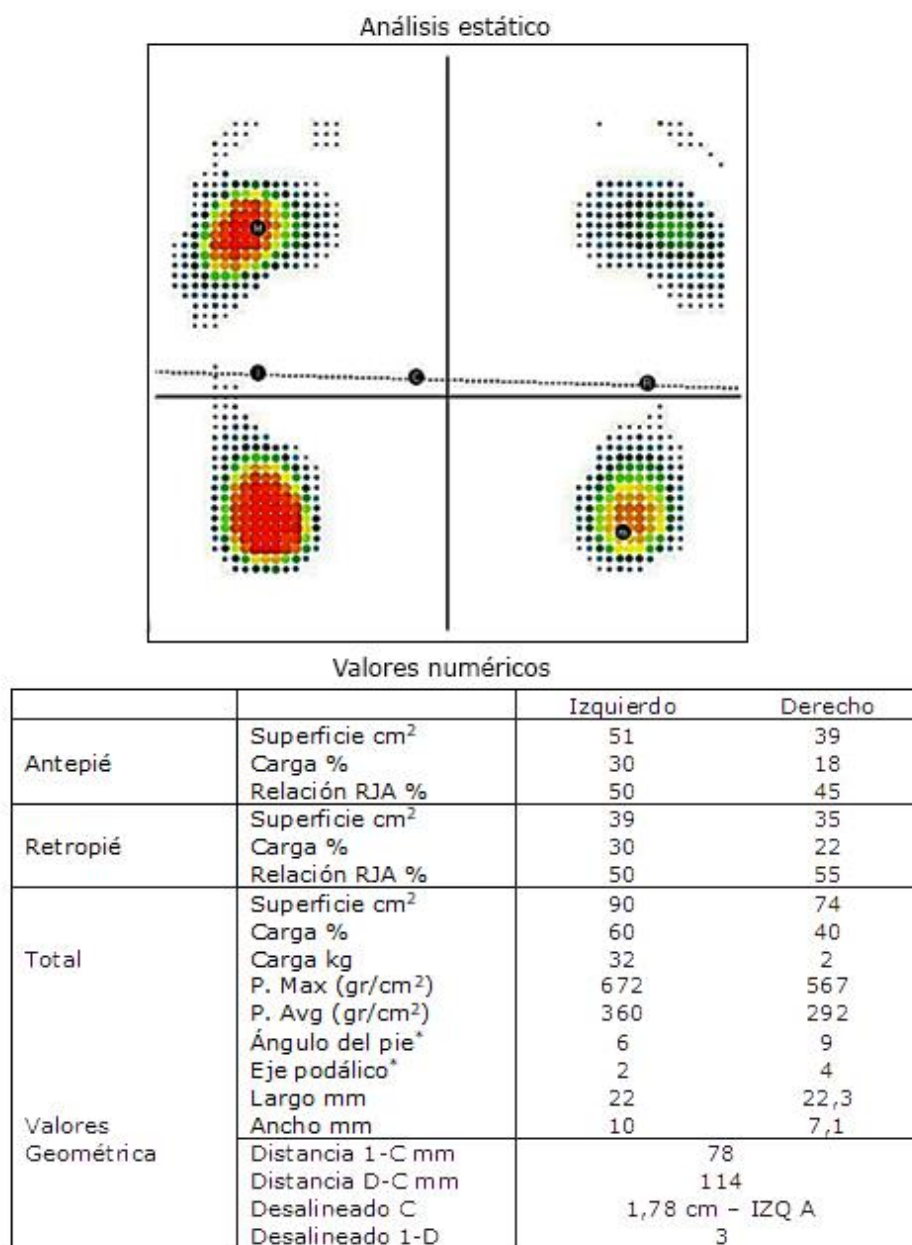


Fig. 2 - Análisis de presiones bilaterales de ambos pies.

Por tanto, se inicia tratamiento mediante soportes plantares con contención del valgo y estabilización de la carga del primer metatarsiano. Se pretende aumentar la superficie de contacto y disminuir las zonas de hiperpresión. Además, se aplica de forma coadyuvante tratamiento fisioterapéutico para desbloquear y restablecer la función fisiológica de la articulación sacroiliaca derecha.

Dicho tratamiento evoluciona de forma satisfactoria, sin embargo, la paciente sigue presentado un cuadro doloroso que se aprecia cuando inicia la actividad física. Se evidencia una continua posición anterior del iliaco derecho pese a los tratamientos conservadores aplicados.

Tras un año de tratamiento, se realiza telemetría del miembro inferior y resonancia magnética con contraste del fémur derecho. Se aprecia a nivel cortical de la diáfisis del fémur, la presencia de una lesión ovalada de unos 11 x 4 mm, con diámetro mayor longitudinal al eje largo del hueso, bien delimitada, hiperintensa en secuencias potenciadas en T2, con imagen puntiforme hipointensa central en todas las secuencias, sugerente de nidus con calcificación central. Se observa un importante engrosamiento cortical por esclerosis reactiva.

Tras aplicar el contraste se aprecia realce del nidus. No se observa edema óseo ni lesión de partes blandas acompañantes. Por tanto, los hallazgos descritos son compatibles con osteoma osteoide (Fig. 3).

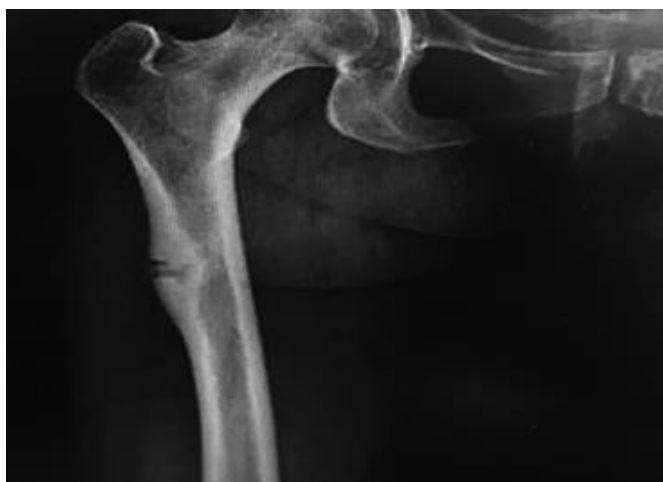


Fig. 3 - Telemetría del miembro inferior con osteoma osteoide.

Una semana después recibe tratamiento quirúrgico mediante resección por rebanamiento del hueso cortical externo reactivo guiado por el intensificador de imagen y curetaje del nido. El estudio histopatológico informó posteriormente un osteoma osteoide. La evolución postoperatoria fue satisfactoria y sin complicaciones. La paciente refiere mejoría de forma inmediata tras la aplicación conjunta de los tratamientos conservadores y quirúrgicos. Actualmente la paciente se encuentra asintomática y muestra una marcha satisfactoria.

## Discusión

Para llevar a cabo la cura del osteoma osteoide es necesario resecar todo el nido mediante intervención quirúrgica. La mayoría de los autores como *Espín* y otros,<sup>(8)</sup> aconsejan una resección en bloque de todo el hueso reactivo esclerótico que lo rodea; sin embargo, cuando la lesión está situada en la cortical, este método supone un importante riesgo de fractura subsiguiente. No obstante, las técnicas de cirugía han avanzado y se sabe que la ablación por radiofrecuencia es el tratamiento de primera elección. Por otro lado, la cirugía radioguiada mediante inyección de una dosis de <sup>99m</sup>Tc-hidroxi-difosfonato

ofrece una serie de ventajas, ya que permite una escisión más precisa de la lesión, una delimitación precisa del nido, una disminución de las complicaciones, y la posibilidad de confirmación en estudios histopatológicos.<sup>(9,10)</sup> Algunos autores describen inicialmente la ablación mediante radiofrecuencia percutánea ambulatoria y evidencian que los resultados son similares a los de la exéresis quirúrgica. Esta técnica requiere de una aguja de biopsia a través de la cual se coloca el electrodo de radiofrecuencia.<sup>(4,9,10)</sup>

Por contraste, se describe la desaparición espontánea de osteomas osteoides después de una observación prolongada durante dos a ocho años y tratamiento sintomático en pacientes que han rechazado la cirugía, o con poca sintomatología.

Recientemente, se reportaron cuatro casos de osteoma osteoide tratados con antiinflamatorios no esteroideos por seis meses. Sin embargo, en nuestro caso la espera no era una opción ya que repercutía en la marcha de la paciente, mediante cadenas musculares (CM). Las redes fasciales lo envuelven todo, se utilizan para referirse a las expansiones fibrosas que envuelven los músculos, se extienden a través del cuerpo, unen todos los elementos corporales, y crean una red ininterrumpida entre ellas, que define así, la postura y su vínculo con las CM.<sup>(10,11,12,13)</sup>

Las CM representan circuitos en continuidad de dirección y de planos a través de los cuales se propagan las fuerzas organizadoras del cuerpo. El enfoque está dado desde una perspectiva más global y dirigida hacia el funcionamiento conjunto de todas las partes del cuerpo para disponer una función determinada. Este conjunto o sistema multicompuesto proporciona balance y estabilidad al cuerpo humano, es por esto que no solo influyen las estructuras óseas, sino también los músculos y sus fascias.<sup>(10,11)</sup> No hay que obviar que la fascia es un tejido mecánicamente activo con funciones propioceptivas y nociceptivas.<sup>(14)</sup>

En el caso que presentamos se producía una marcha antiálgica derivada del osteoma osteoide, mediante cadenas descendentes y repercusión por su localización en el trayecto de la fascia lata, que afectaba a la biomecánica del aparato locomotor y producía un valgo de rodillas y una marcada caída del arco interno. Debido a esto, la paciente presentaba una marcha patológica derivada de un proceso neoplásico. Más concretamente, la paciente tenía afectada la CM cruzada, la cual conlleva a un acortamiento de la extremidad y produce en dinámica: cierre ilíaco, aducción y rotación interna de cadera, genu y retropié valgo con pronación del pie; y como influencias estáticas: subluxación de rótula por genu valgo con disminución del arco longitudinal interno.<sup>(10,11)</sup>

## Conclusiones

Una lesión neoplásica que afecte al trayecto de un grupo muscular con repercusión biomecánica puede realizar compensaciones a diferentes niveles, por tanto, es necesaria la actuación de un equipo multidisciplinario para restablecer la marcha.

Las sinergias entre el tratamiento conservador y quirúrgico provocan un mayor porcentaje de éxito, sobre todo tras observar que el cuerpo no se puede valorar de forma alopática, sino como algo englobado e interconectado entre las partes que lo forman.

## Referencias bibliográficas

1. Ren X, Yang L, Duan XJ. Three-dimensional printing in the surgical treatment of osteoid osteoma of the calcaneus: A case report. *J. Int. Medicina. Res.* 2017;45(1):372-80.
2. De Filippo M, Russo U, Papapietro VR, Ceccarelli F, Pogliacomi F, Vaienti E, *et al.* Radiofrequency ablation of osteoid osteoma. *Acta Biomed.* 2018 Jan;89(1-S):175-85. DOI: <https://doi.org/10.23750/abm.v89i1-S.7021>. PMID:29350646;PMCID:PMC6179079
3. Ciftdemir M, Tuncel SA, Usta U. Atypical osteoid osteomas. *Eur J Orthop Surg Traumatol.* 2015;25:17-27.
4. Moreno-Martínez MJ, Moreno-Ramos MJ, Díaz-Navarro MJ, Linares-Ferrando LF. Osteoma osteoide pélvico simulando sacroileitis. *Reumatol Clin.* 2016;12(3):173-9.
5. Jordan RW, Koc T, Chapman AW, Taylor HP. Osteoid osteoma of the foot and ankle--A systematic review. *Foot Ankle Surg.* 2015;21:228-34.
6. Robert K, Heck Jr. Benign bone tumors and nonneoplastic conditions simulating bone tumours. In: Canale, Beaty eds. *Campbell's Operative Orthopaedics*. 11th ed. Tennessee, USA: Mosby Elsevier; 2008;2:855-7.
7. Bullmann V, Liljenqvist U. Benign and semimalignant spinal tumors. Characteristics in children and adults. *Orthopäde.* 2013;42:700-8.
8. Espin LG, Flores Morales M, Hidalgo Pérez O. Osteoma osteoide: nuevas técnicas de tratamiento a propósito de un caso. *Rev Ecuat Ort Traumatol.* 2008;10(1):33-8.
9. Infante JR, Lorente R, Rayo JI, Serrano J, Domínguez ML, García L, *et al.* Uso de la cirugía radiodirigida en el tratamiento quirúrgico del osteoma osteoide [Use of radioguided surgery in the surgical treatment of osteoid osteoma]. *Rev Esp Med Nucl Imagen Mol.* 2015;34(4):225-9. Spanish. DOI: <https://doi.org/10.1016/j.remn.2015.01.003> Epub 2015 Mar 3. PMID: 25743036



10. Pérez Romero CP, Domínguez-Meléndez M, Rayo-Madrid JI. Osteoid Osteoma in Talus: Our Experience in Radioguided Surgery. *Foot & Ankle Surgery*. 2020;19(1):56-60.
11. Lozano C. Efectos de la reeducación postural global sobre la oscilación postural, las presiones plantares y el rango articular espinal en sujetos universitarios. [Tesis]. Alicante, España: Universidad Miguel Hernández de Elche, Facultad de Medicina; 2016.
12. Krause F, Wilke J, Vogt L, Banzer W. Intermuscular force transmission along myofascial chains: a systematic review. *J Anat*. 2016;228(6):910-18. DOI: <https://doi.org/10.1111/joa.12464>
13. Wilke J, Krause F, Vogt L. What is evidence-based about myofascial chains? A systematic review. *Arch Phys Med Rehabil*. 2016;97:454-61.
14. Stecco A, Gesi M, Stecco C, *et al*. Fascial components of the myofascial pain syndrome. *Curr Pain Headache Rep*. 2013;17:352.

#### **Conflicto de intereses**

Los autores no declaran ningún conflicto de intereses en la elaboración de este artículo.

#### **Contribución de los autores**

*Eloísa Calvo Sánchez*: Integración de la evidencia clínica y revisión teórica para generar el primer borrador del manuscrito; obtención, selección y descripción de las imágenes diagnósticas.

*Daniel Cansino Muñoz-Repiso*: Establecimiento del diagnóstico, revisión teórica al manejo del paciente, revisión para el sustento científico del abordaje quirúrgico y manejo posquirúrgico, aprobación de la versión final del manuscrito.

*Manuel Pabón Carrasco*: Revisión inicial, conducción del proceso de consentimiento informado para comunicación del caso, corrección e integración del manuscrito final.