

## Restauración de la biomecánica en artroplastia total de cadera por luxación congénita alta

### Restoration of Biomechanics in Total Hip Arthroplasty Due to High Congenital Dislocation

Francisco Urbay Ceballos<sup>1</sup> <https://orcid.org/0000-0002-9328-5660>

Ramón Alfonso Serrano<sup>2\*</sup> <https://orcid.org/0000-0002-3344-9635>

Alfredo Hondal Álvarez<sup>1</sup> <https://orcid.org/0000-0002-3344-5965>

<sup>1</sup>Hospital Universitario “Arnaldo Milián Castro”. Santa Clara. Villa Clara. Cuba.

<sup>2</sup>Hospital Pediátrico Universitario “José Luis Miranda”. Santa Clara. Villa Clara. Cuba.

\*Autor para la correspondencia: [ralfonso1962@yahoo.es](mailto:ralfonso1962@yahoo.es)

#### RESUMEN

La osteoartritis secundaria a displasia o luxación congénita de cadera conlleva grandes dificultades para el cirujano que reconstruye la cadera. Los casos con escasa deformidad no difieren prácticamente de la reconstrucción primaria convencional. En el extremo opuesto están los casos con graves hipoplasias del acetábulo, escaso desarrollo femoral, luxación completa, discrepancia importante de las extremidades y gran cabalgamiento del trocánter mayor. Por las enormes dificultades que pueden representar para la cirugía, nos trazamos el objetivo de discutir nuestro caso, con las consideraciones y resultados del tratamiento elegido. Se presenta paciente femenina de 54 años de edad, con antecedentes de salud previa, que nos llegó a consulta con una grave deformidad congénita, acortamiento del miembro inferior derecho (6 cm) y limitación dolorosa de todos los movimientos de la cadera. Se constata una luxación congénita grado C de Hartofilakidis y IV de Crowe, que muestra como parte del tratamiento, la artroplastia total con injerto autólogo y reimplantación del cótilo en el acetábulo verdadero, para recuperar el centro de rotación del acetábulo y la osteotomía femoral de acortamiento para la implantación del vástago femoral. Se exponen los requerimientos, procedimientos técnicos y resultados alcanzados.

**Palabras clave:** luxación congénita cadera; artroplastia total cadera; injerto acetabular; restauración biomecánica.

## ABSTRACT

Osteoarthritis secondary to congenital hip dysplasia or dislocation poses great difficulties for the surgeon reconstructing the hip. Cases with little deformity do not differ practically from conventional primary reconstruction. At the opposite end there are cases with severe acetabulum hypoplasia, poor femoral development, complete dislocation, significant limb discrepancy, and great thrust of the greater trochanter. Due to the enormous difficulties that they can represent for surgery, we set the objective of discussing our case, with the considerations and results of the chosen treatment. A 54-year-old female patient is reported, she has previous health history, and she came for consultation with severe congenital deformity, shortening of her right lower limb (6 cm) and painful limitation of all hip movements. Congenital dislocation grade C of Hartofilakidis and IV of Crowe was confirmed, which showed as part of the treatment, the total arthroplasty with autologous graft and reimplantation of the cup in the true acetabulum, to recover the center of rotation of the acetabulum and the shortening femoral osteotomy for implantation of the femoral stem. Requirements, technical procedures and results achieved are informed.

**Keywords:** congenital hip dislocation; total hip arthroplasty; acetabular graft; biomechanical restoration.

Recibido: 08/03/2021

Aceptado: 03/05/2021

## Introducción

En la cirugía de la displasia de la cadera en pacientes jóvenes deben considerarse las osteotomías pélvicas y periacetabulares. En pacientes con artritis sintomática secundaria a displasia o subluxación se requiere la artroplastia total de cadera que suele ser algo más difícil, ya que la luxación alta plantea grandes dificultades técnicas durante la cirugía. En ausencia de dolor, la luxación no constituye una indicación para la artroplastia. Sólo debe considerarse cuando el dolor sea incapacitante.<sup>(1,2,3)</sup>

*Charnley y Feagin* advirtieron que las dificultades técnicas planteadas por la cirugía superaban a la incapacidad, a menos que las radiografías mostraran enfermedad articular degenerativa.<sup>(4)</sup>

En la actualidad se utilizan dos clasificaciones, la de Crowe y la de Hartofilakidis.

– Clasificación de Crowe: Se basa en la magnitud de la migración femoral proximal con relación al acetábulo verdadero, medida en la radiografía anteroposterior de pelvis. Se calcula midiendo la distancia vertical entre la línea interlagrimal y la unión medial cabeza-cuello, que se compara con el diámetro de la cabeza femoral opuesta.

- Tipo I: Menos del 50 % del diámetro de la cabeza femoral opuesta.
- Tipo II: Entre el 50 y 75 %.
- Tipo III: Entre el 75 y 100 %.
- Tipo IV: Más del 100 %.

– Clasificación de Hartofilakidis:

- Displasia: Cabeza femoral contenida dentro del acetábulo original.
- Luxación baja: Labio inferior del acetábulo falso contacta con el superior del verdadero.
- Luxación alta: No hay contacto entre el acetábulo falso y el verdadero.

La luxación alta es una afección infrecuente, en la cual los cirujanos que no se dediquen a esta patología, rara vez logran una serie significativa de casos y una experiencia personal en el tratamiento elegido. Precisamente por ello y por las grandes demandas técnicas que implica, nos trazamos el objetivo de presentar nuestra paciente, con nuestras consideraciones y los resultados alcanzados con el tratamiento elegido.<sup>(5)</sup>

## Presentación del caso

Presentamos paciente de 54 años de edad, femenina, con antecedentes de salud, que nos llega a consulta con una grave deformidad congénita, acortamiento del miembro inferior derecho (6 cm), limitación dolorosa de todos los movimientos de la cadera, dolor intenso en la región inguinal irradiado por la cara interna del muslo hasta la rodilla, con incapacidad severa para la marcha, que la mantiene postrada.

Rayos x de pelvis ósea: Muestra luxación congénita alta de la cadera derecha, grado C de Hartofilakidis y grado IV de Crowe.

Se decide realizar la artroplastia total de cadera. A continuación se presentan las figuras con los pasos del procedimiento (Figs. 1-5).

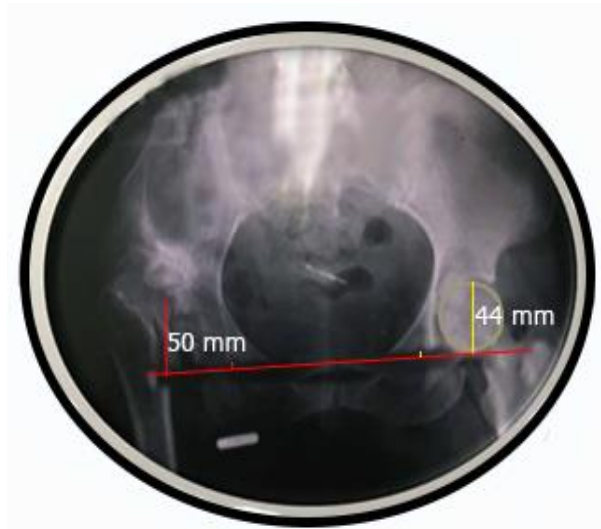


Fig. 1 - Radiografía inicial muestra luxación congénita alta.

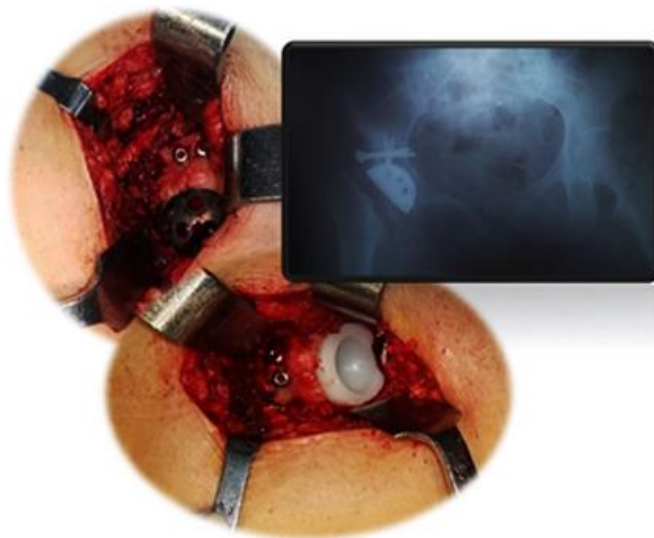
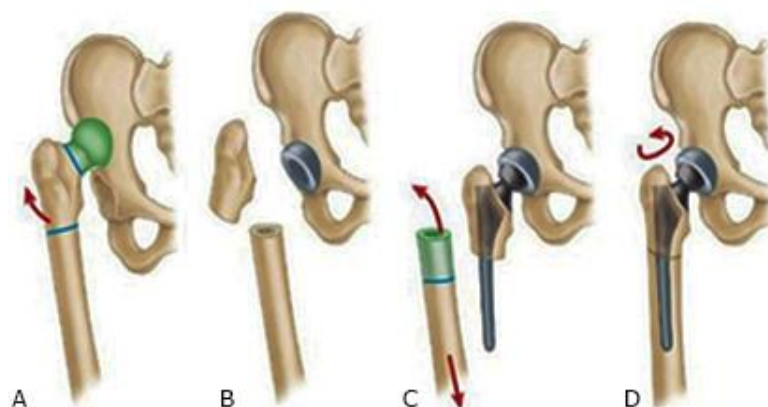
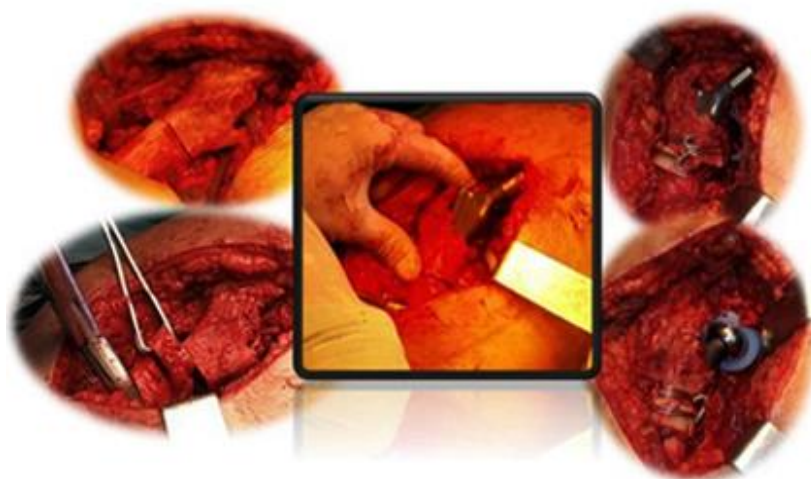


Fig. 2 - Colocación del cótilo en el acetábulo verdadero, con injerto autólogo por defecto superolateral. Una vez implantado se muestra radiografía transoperatoria.

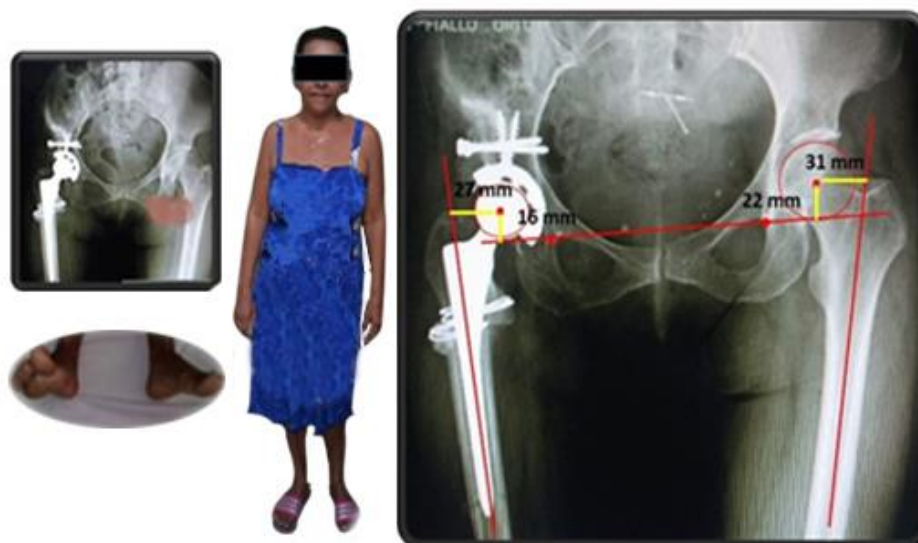


**Fig. 3 -** Osteotomía de acortamiento femoral de Sponseller y Macbeth.

A: Osteotomía femoral inicial a nivel trocantérico; B: Femur retraído y copa en posición anatómica; C: Fragmento proximal preparado, reducción con prótesis de prueba solo en el fragmento proximal. Tracción al fragmento distal se reseca el fragmento excedente; D: Los fragmentos femorales se reducen, se corrige la anteversión femoral. El componente femoral proporciona la fijación intramedular de la osteotomía.



**Fig. 4 -** Osteotomía subtrocantérica. Osteotomía definitiva definida por la reducción con la prótesis de prueba solo en el fragmento proximal. Reducción, corrección de la anteversión y colocación de vástago definitivo. Fragmento osteotomizado sobre el foco y cadera reducida.



Corrección de discrepancia

**Fig. 5** - Resultados clínico radiológicos. Restauración del centro de rotación del acetábulo 0,6 mm del normal y a solo 0,4 mm el *off set* de la cadera sana.

## Discusión

Se logró colocar el cótilo al nivel ideal del acetábulo verdadero, zona de mayor masa ósea en la pelvis. Aun cuando reportes de injertos acetabulares muestran aflojamiento en cerca del 47 %, en los primeros 5 años, otros reportes de injertos de gran parte del acetábulo en la displasia han sido positivos, con aflojamiento, en aproximadamente 15 % de los casos. Se decide colocar el injerto autólogo en esta paciente por exigirlo el defecto superolateral y por los buenos resultados que hemos tenido en las artroplastias primarias con su utilización.<sup>(6)</sup>

La dificultad para lograr el descenso del fémur hasta el nivel del acetábulo verdadero, no responde tanto a los músculos abductores, como a los aductores, iliopsoas, isquiotibiales y recto anterior contracturados y acortados, por ello es casi obligatoria la osteotomía subtrocantérica de acortamiento femoral en luxaciones altas, para evitar lesionar el nervio ciático.<sup>(7,8)</sup>

## Conclusiones

Cuando se restaura el centro de rotación de la cadera a su posición anatómica, se lateraliza el fémur y se corrige la anteversión y la posición posterior del trocánter mayor, aumentamos el momento de los abductores y restauramos la biomecánica de la cadera. Con este proceder se disminuye la carga y se potencia la sobrevida de los componentes.

Para afrontar la cirugía de esta patología, necesitamos componentes bien pequeños que se adapten al déficit de masa ósea de la pelvis y a la estrechez, deformidad e hipoplasia del fémur proximal.

## Referencias bibliográficas

1. Harris WH, Hampton BJ. Artroplastia total de cadera en el tratamiento de la artritis secundaria a la displasia del desarrollo de cadera. En: Callaghan J, Rosenberg A, Rubash H. The adult hip. 2nd ed. Philadelphia, USA: Lippincott Williams & Wilkins; 2012.
2. Deveza LA, Nelson AE, Loeser RF. Phenotypes of osteoarthritis: current state and future implications. Clin Exp Rheumatol. 2019 Sep-Oct [acceso 01/02/2021];37 Suppl 120(5):64-72. Disponible en: <https://www.ncbi.nlm.nih.gov/pmc/articles/PMC6936212/>
3. Huang Z, Ding C, Li T, Yu SP. Current status and future prospects for disease modification in osteoarthritis. Rheumatology (Oxford). 2018 May [acceso 01/02/2021];57(4):108-23. Disponible en: [https://academic.oup.com/rheumatology/article/57/suppl\\_4/iv108/4764015](https://academic.oup.com/rheumatology/article/57/suppl_4/iv108/4764015)
4. Charnley J, Feagin JA. Low-friction arthroplasty in congenital subluxation of the hip. Clin Orthop Relat Res. 1973 Mar-Apr [acceso 01/02/2021];(91):98-113. Disponible en: <https://pubmed.ncbi.nlm.nih.gov/4574070/>
5. Banaszkiwicz PA. Total Hip Replacement in Congenital Dislocation and Dysplasia of the Hip. In: Banaszkiwicz PA, Kader D. (eds) Classic Papers in Orthopaedics. London: Springer; 2014. p.125-8.
6. Jin SY, Jin JY, Cheon JH, Yoon TR, Park KS. Survival Analysis of Total Hip Arthroplasty for High Hip Dislocation Secondary to Developmental Dysplasia or Septic Arthritis of the Hip. J Arthroplasty. 2020 Nov [acceso 01/02/2021];30:1-7. Disponible en: [https://www.arthroplastyjournal.org/article/S0883-5403\(20\)31167-0/fulltext](https://www.arthroplastyjournal.org/article/S0883-5403(20)31167-0/fulltext)
7. Yinqiao D, Jun F, Jingyang S, Guoqiang Z, Jiying C, Ming N, *et al.* Acetabular Bone Defect in Total Hip Arthroplasty for Crowe II or III Developmental Dysplasia of the Hip: A Finite Element Study. Bio Med Research International. 2020 [acceso 01/02/2021];2020:1-12. Disponible en: <https://www.hindawi.com/journals/bmri/2020/4809013/>
8. La Camera F, Loppini M, Della Rocca A, de Matteo V, Grappiolo G. Total hip arthroplasty with a monoblock conical stem in dysplastic hips: A 20-year follow-up study. J Arthroplasty. 2020 Nov [acceso 01/02/2021];35(11):3242-8. Disponible en: <https://pubmed.ncbi.nlm.nih.gov/32600818/>

### **Conflicto de intereses**

Los autores declaran que no tienen conflicto de intereses.

### **Contribución de los autores**

*Francisco Urbay Ceballos*: Recopilación de datos y confección del informe final.

*Ramón Alfonso Serrano*: Corrección de estilo.

*Alfredo Hondal Álvarez*: Presentación del caso y revisión del informe final.