

Sistemas de instrumentación espinal en la corrección de la cifosis toracolumbar por espondilitis anquilopoyética

Spinal Instrumentation Systems in The Correction of Thoracolumbar Kyphosis Due to Ankylosing Spondylitis

Rodrigo de Jesús Rajadel Alzuri^{1*} <https://orcid.org/0000-0001-6025-4641>

Madelín Sosa Carrasco¹ <https://orcid.org/0000-0002-2853-1757>

Alexis Louit Hechavarria¹ <https://orcid.org/0000-0002-1167-9616>

Oswaldo Valdés Paredes¹ <https://orcid.org/0000-0003-4096-857X>

Karina López Díaz¹ <https://orcid.org/0000-0000-4928-6420>

¹Hospital Clínico Quirúrgico “Hermanos Ameijeiras”, Servicio de Ortopedia. La Habana, Cuba.

*Autor para la correspondencia: rodrigorajadel@infomed.sld.cu

RESUMEN

Introducción: En pocas áreas de la cirugía ortopédica se han producido cambios técnicos tan importantes en las últimas décadas como en la cirugía correctora espinal. Los cambios fundamentales han sobrevenido con los nuevos sistemas de instrumentación espinal, que se han modificado y mejorado sustancialmente para facilitar la corrección tridimensional de la deformidad y aportar fijación segura de la columna, corrección y estabilidad.

Objetivo: Evaluar los resultados alcanzados con los sistemas de instrumentación espinal utilizados en la corrección de la cifosis toracolumbar por espondilitis anquilopoyética.

Método: Se realizó un estudio tipo descriptivo, retrospectivo y longitudinal a 16 pacientes con cifosis toracolumbar por espondilitis anquilopoyética intervenidos con la técnica de osteotomía de sustracción pedicular e instrumentados con sistemas pediculares y sublaminar tipo Luque, en el servicio de Ortopedia del Hospital Clínico Quirúrgico

“Hermanos Ameijeiras”, durante el período comprendido entre marzo de 2001 y marzo de 2021.

Resultados: La totalidad de los pacientes correspondieron al sexo masculino, color de la piel blanca y edad promedio de 39 años. Se logró más del 80 % de corrección en el perfil sagital y un promedio de 34,3° por osteotomía, sin complicaciones neurológicas mayores. Se obtuvo un buen resultado funcional, con un alto grado de satisfacción de los pacientes y mejora de su calidad de vida.

Conclusiones: La utilización de ambos sistemas instrumentación espinal es eficaz para mantener la corrección de la cifosis toracolumbar por espondilitis anquilopoyética.

Palabras clave: instrumentación espinal, osteotomía de sustracción pedicular, cifosis toracolumbar, espondilitis anquilopoyética.

ABSTRACT

Introduction: Few areas of orthopedic surgery have had such important technical changes in recent decades as in corrective spinal surgery. Fundamental changes have come with the new spinal instrumentation systems, which have been substantially modified and improved to facilitate three-dimensional correction of the deformity and provide secure spinal fixation, correction and stability.

Objective: To evaluate the results achieved with the spinal instrumentation systems used in the correction of thoracolumbar kyphosis due to ankylosing spondylitis.

Methods: A descriptive, retrospective and longitudinal study was carried out on 16 patients with thoracolumbar kyphosis due to ankylosing spondylitis operated on with the pedicle subtraction osteotomy technique and instrumented with Luque-type pedicle and sublaminar systems, in the Orthopedics service at Hermanos Ameijeiras Surgical Clinical Hospital, from March 2001 to March 2021.

Results: All the patients were male, white skin color and average age of 39 years. More than 80% correction was achieved in the sagittal profile and an average of 34.3° per osteotomy, without major neurological complications. Good functional results were obtained, with high degree of patient satisfaction and improvement in their quality of life.

Conclusions: The use of both spinal instrumentation systems is effective in maintaining the correction of thoracolumbar kyphosis due to ankylosing spondylitis.

Keywords: spinal instrumentation, pedicle subtraction osteotomy, thoracolumbar kyphosis, ankylosing spondylitis.

Recibido: 21/03/2022

Aceptado: 07/04/2022

Introducción

La espondilitis anquilopoyética (EA) conocida también como enfermedad de Strumpell-Marie es una enfermedad reumática inflamatoria crónica autoinmune, seronegativa, de etiología desconocida, la cual afecta articulaciones del esqueleto axial y apendicular. Se encuentra asociada al antígeno leucocitario humano B27 (HLA-B27) y afecta más al género masculino que al femenino, con una relación 3:1.^(1,2) La prevalencia de EA es del 0,1-1,4 % de la población mundial.⁽³⁾

La evidencia científica ha demostrado que la corrección quirúrgica de la cifosis toracolumbar por EA es importante, ya que afecta a personas jóvenes y productivas y tiende a discapacitarlas para toda la vida. Las deformidades de la columna en el plano sagital, especialmente las secundarias a la EA, tienen una repercusión considerable sobre el estado físico y psíquico de los pacientes y son de difícil manejo por su complejidad e índice de complicaciones.^(1,2,3) La repercusión del balance sagital en el tratamiento del desequilibrio raquídeo es de capital importancia, puesto que el no reconocer una mala alineación en este plano puede traer consecuencias desfavorables, no solamente de dolor y deformidad, sino también en la calidad de vida de estos pacientes.^(4,5)

Los sistemas de instrumentación espinal tienen como objetivo promover la fusión ósea o la artrodesis rápida y sólida de la columna vertebral, la cual está marcadamente influenciada por el más alto grado de corrección alcanzada y la suficiente estabilización que propicie la formación del callo óseo con calidad y en el menor tiempo posible.

Los intentos modernos de instrumentación en columna comenzaron en los años cuarenta con el sistema de barras de distracción-compresión de Harrington.⁽⁶⁾ Aunque el sistema propuesto por Harrington supuso un avance significativo, sus limitaciones se hicieron pronto evidentes. El sistema de barras de Luque se desarrolló en los años 70 como una

alternativa al propuesto por Harrington. Las barras de Luque requerían unos puntos de fijación por encima y debajo del segmento afecto y de la colocación de alambres sublaminares para proporcionar una fijación segmentaria. Las complicaciones de esta técnica incluían el daño neurológico secundario a la colocación de los alambres sublaminares y la migración de las barras. Además, su resistencia a fuerzas axiales era muy débil, limitando su uso en el caso de compromiso de la columna anterior.⁽⁷⁾

La instrumentación con tornillo transpedicular es muy rígida y por lo tanto provoca osteopenia (inducida por stress) de los cuerpos vertebrales, degeneración de los segmentos adyacentes normales y un callo óseo débil y delgado (*stress-shielding*). Estas modernas técnicas no son fáciles de reproducir, requieren entrenamiento especializado y una larga curva de aprendizaje. Con los tornillos transpediculares se producen entre 21 % y 27 % de complicaciones mayores durante el acto quirúrgico y en el posoperatorio inmediato. Se señalan entre 10 % y 40 % de mala colocación de los tornillos. Se comunica hasta un 9 % de ruptura posoperatoria de estos tornillos y, además, son técnicas muy costosas. Los tornillos transpediculares fueron clasificados por el Departamento de Administración de Alimentos y Medicamentos (*Food and Drug Administration- FDA*) en 1998 como un dispositivo de Clase II-III, los cuales se definen como dispositivos médicos que presentan un riesgo potencial asociado a su uso moderado-elevado. La colocación de tornillos transpediculares se ha utilizado durante décadas para estabilizar la columna toracolumbar. Aunque la colocación de los tornillos transpediculares se realizaba de forma original con la técnica quirúrgica basada en referencias anatómicas, en los últimos años se ha extendido un movimiento a favor de la colocación de los tornillos asistida por imagen. Estas técnicas asistidas incluyen la fluoroscopia y la guía de navegación.⁽⁸⁾

La cifosis toracolumbar por EA constituye un problema de salud creciente en las consultas de ortopedia, dado el número de remisiones procedentes de otros centros en busca de alternativas de tratamiento quirúrgico. La difícil solución por la complejidad de la deformidad espinal y de la técnica quirúrgica, constituyen un reto para la mayoría de los cirujanos espinales en cuanto a las complicaciones que se describen en la literatura médica internacional. Law y otros⁽⁴⁾ en su serie de 114 pacientes tratados mediante osteotomía vertebral reportan una tasa de mortalidad de un 10 %, Bridwell KH⁽⁵⁾ y otros informaron una ruptura transversal de la aorta abdominal por manipulación de la columna vertebral transoperatoria. Otros autores de acuerdo a sus series notifican complicaciones neurológicas, infecciosas y trastornos gastrointestinales.^(9,10,11,12,13)

Esto motivó al grupo de cirugía espinal del servicio de Ortopedia y Traumatología del Hospital Clínico Quirúrgico “Hermanos Ameijeiras” a desarrollar una técnica quirúrgica capaz de corregir la cifosis toracolumbar, con el mínimo de complicaciones.

El objetivo de este artículo fue evaluar los resultados alcanzados con los sistemas de instrumentación espinal utilizados en la corrección de la cifosis toracolumbar por espondilitis anquilopoyética.

Métodos

El universo de estudio estuvo conformado por todos los pacientes con deformidad espinal por espondilitis anquilopoyética (EA) intervenidos quirúrgicamente en el centro sede de la investigación, que en los estudios imagenológicos presentaban cifosis toracolumbar. La inclusión de los pacientes se realizó por los especialistas en Ortopedia que tomaron parte en ésta investigación. Los pacientes se incluyeron en el estudio en orden consecutivo y se creó un registro con los datos generales de los pacientes, los criterios diagnósticos y las evaluaciones funcionales con la fecha de inclusión en la investigación y su realización. Se realizó un estudio tipo observacional descriptivo, retrospectivo y longitudinal a 16 pacientes entre los 19 y 63 años de edad, con diagnóstico de EA. Estos, presentaban deformidad espinal fija, caracterizada por una cifosis toracolumbar, tratados mediante la técnica quirúrgica correctora de osteotomía de sustracción pedicular (OSP) en el servicio de Ortopedia y Traumatología del Hospital Clínico Quirúrgico “Hermanos Ameijeiras” en el período comprendido entre marzo del 2001 y marzo del 2021. Se ajustan al Protocolo actual del servicio, sobre el manejo quirúrgico de las deformidades espinales por EA, el cual corresponde a la VI Edición de las Prácticas Médicas de la Institución. Se consideraron los siguientes criterios para la realización de la técnica quirúrgica:⁽¹⁴⁾

Criterios de inclusión:

- Pacientes mayores de 19 años, de ambos sexos.
- Cifosis toracolumbar severa y discapacidad por espondilitis anquilopoyética.
- Pérdida de la visión horizontal.
- Síntomas asociados a estenosis del canal lumbar o radiculopatía.
- Pacientes con estado inmunológico y nutricional adecuado.

Criterios de exclusión:

- Cifosis cervicotorácica y cifosis toracolumbar de otras etiologías (degenerativa, postraumática, iatrogénica, infecciosa y tumorales).
- Alteraciones coxofemorales.
- Infección local o sistémica.
- Alteraciones inmunológicas o nutricionales.
- Trastornos psiquiátricos moderados/severos.
- Enfermedades sistémicas descompensadas.
- Litigio médico/legal.

Criterios de interrupción y salida:

- Pacientes que abandonen el seguimiento en consulta externa.
- Pacientes que no cumplan las indicaciones médicas establecidas.
- Abandono voluntario, fallecimiento o accidente.

Se realizó un seguimiento promedio de 2 años.

Para evaluar la eficacia de la hipótesis planteada se consideraron dos variables principales de respuesta:

- Índice de discapacidad o escala de Oswestry.⁽¹⁵⁾ Considerado el “patrón de oro” como instrumento de evaluación de los resultados en afecciones vertebrales, que consiste en 10 secciones con 6 respuestas cada una, valoradas desde 0 hasta 5 puntos. Puede ser llenado por el paciente.
- Cuestionario SRS-22.⁽¹⁶⁾ Evaluación del grado de satisfacción del paciente. Se entrega al paciente la encuesta y solo se recoge el resultado de la pregunta # 7 de la sección postoperatoria (¿Está satisfecho con los resultados del tratamiento?).

Se monitorizaron los siguientes parámetros como parte de las variables de seguridad:

- Volumen de pérdidas sanguíneas (VPS).
- Tiempo quirúrgico (TQ).
- Estadía hospitalaria (EH).

- Tiempo de consolidación ósea (CO).
- Selección del sistema de instrumentación espinal: Se utilizaron varios sistemas de instrumentación espinal, los cuales han variado en función de la disponibilidad en la institución del estudio. Un grupo corresponde al sistema sublaminar tipo Luque y el otro grupo, corresponde a la generación de abordaje transpedicular con tornillos acoplados a dos barras longitudinales posteriores, sistema Trauson, o sistema infinito (*Infinity System*), complejo tornillo-alambre (sistema híbrido) y sistema evolutivo espinal (*Spine Systems Evolution*).

Complicaciones posoperatorias

Se utilizaron las siguientes variables descriptivas de la muestra: edad, sexo, color de la piel, y parámetros de laboratorio clínico. Se consideró la presencia del antígeno HLA-B27, proteína C reactiva (rango normal de 0,0 a 10mg/L), la velocidad de sedimentación globular (rango normal de 0 a 15 mm/h en hombres), el factor reumatoide (paciente positivo o negativo), y hematocrito (rango normal de 0,35 % a 0,55 % en hombres).

Los datos se obtuvieron directamente del paciente por medio del método empírico y el método clínico. En la cohorte retrospectiva se revisaron las historias clínicas en el departamento de Registros Médicos, sección Archivo, y el número se obtuvo del libro de egresos hospitalarios. Tanto la obtención como la recolección de los datos la realizaron los autores de la investigación.

Se confeccionó una base de datos para el registro de los datos en Microsoft Excel 2016 con los datos cualitativos y cuantitativos. Se emplearon técnicas de estadísticas descriptivas para las variables cuantitativas: cálculo del promedio, desviación estándar, mínimo, máximo y porcentajes. Se realizó análisis estadístico para identificar diferencias entre hallazgos radiológicos pre y posoperatorios y entre parámetros transoperatorio según el sistema de instrumentación espinal utilizado por medio de la prueba *t* de Student y la U de Mann-Whitney, se consideró significativo cuando la probabilidad de error (*p*) fue menor que $\alpha=0,05$. Los análisis estadísticos se realizaron con ayuda del programa estadístico Minitab 17 y los gráficos y tablas con ayuda del programa Origin 60.

Estrategia de búsqueda y criterio de selección

Las referencias se identificaron mediante la revisión en PubMed de las publicaciones en idioma inglés desde 2018 hasta 2022 con los términos de búsqueda: “Instrumentación espinal”, “osteotomía de sustracción pedicular”, “cifosis toracolumbar”, “espondilitis anquilopoyética”. Igualmente se revisaron artículos accesibles de forma libre o a través de los servicios ClinicalKey e Hinari.

Se añadieron algunos artículos que sobrepasan los 5 años de antigüedad, pero eran claves para el tema tratado.

Técnica quirúrgica

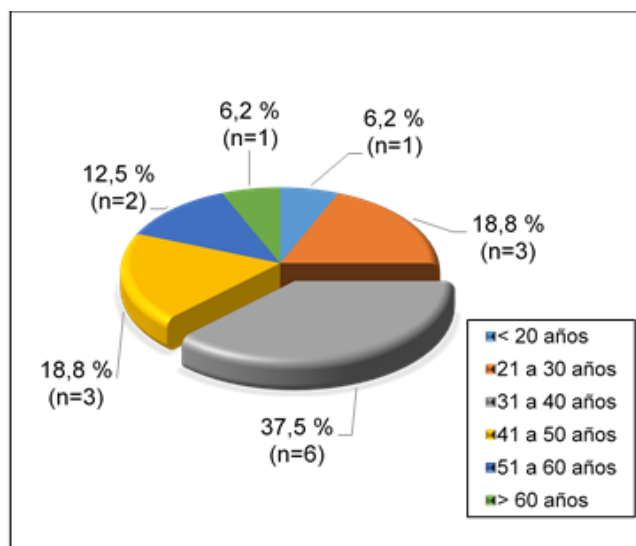
En el 1985 Thomassen⁽⁹⁾ describió por primera vez la osteotomía posterior de las tres columnas para la corrección de las deformidades fijas plano sagital en pacientes con EA. La osteotomía de resección del pedículo suele llevarse a cabo en la vértebra lumbar L3, ya que la misma constituye el vértice de la lordosis lumbar normal. También es más segura para realizar la osteotomía en este nivel, ya que es la parte caudal del cono medular. El principio de la osteotomía con cuña posterior consiste en realizar una osteotomía de cierre posterior por impactación intracorporal de una cuña ósea de vértice anterior. La charnela anterior de la osteotomía debe estar lo más cercana posible al muro vertebral anterior sin romperlo. Su objetivo es obtener la extensión y mantener la integridad del ligamento longitudinal anterior. La osteoclasia por fragmentación esponjosa se reserva a los adultos con osteoporosis, con discos ya osificados, mientras que la resección corticoesponjosa es más fácil en personas jóvenes con un tejido óseo sólido, sobre todo cuando los discos están presentes y tienen una funcionalidad potencial.^(9,14)

Comentario bioético

La investigación se realizó mediante el cumplimiento de los principios de la Declaración de Helsinki⁽¹⁷⁾ del 2013 y fue aprobada por el Consejo Científico y el Comité de Ética Médica del Hospital “Hermanos Ameijeiras”, en acta número 2018/8. Se explicó a los pacientes el objetivo del estudio y cada participante expresó su voluntad de participar mediante la firma del acta de consentimiento informado. Los datos se resguardaron de manera confidencial.

Resultados

Se evaluaron 16 pacientes en edades comprendidas entre 19 y 63 años, con un promedio de 39 años de edad. Se determinó un predominio de la cifosis toracolumbar por EA en seis pacientes comprendidos entre 31 y 40 años, para un 37,5 % del total de la serie (Fig. 1).

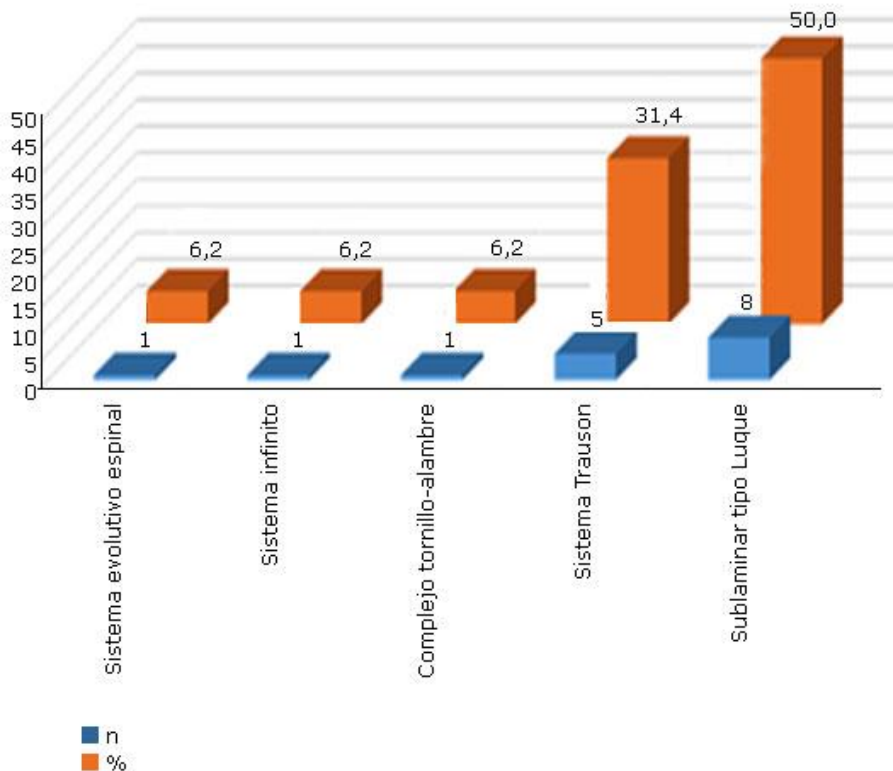


Fuente: Modelo de recolección de dato primario.

Fig. 1 - Distribución de la muestra estudiada por grupos de edades. n= Cantidad de pacientes.

Todos los pacientes resultaron positivos a la presencia del antígeno HLA-B27 y negativos al factor reumatoideo (FR), mostraron valores elevados de proteína C reactiva (PCR) y de la velocidad de sedimentación globular (VSG).

Predominó el sistema sublamina tipo Luque en ocho pacientes (50,0 %), seguido del sistema Trauson con cinco pacientes (31,4 %) en las instrumentaciones espinales posteriores (Fig. 2).



Fuente: Modelo de recolección del dato primario.

Fig. 2 - Gráfico de distribución según los sistemas de instrumentación espinal posterior.

n= Cantidad de pacientes.

En la tabla 1 se muestran los resultados de los parámetros transoperatorios (TQ, VPS, EH) y de consolidación ósea (CO) de la osteotomía, según el sistema de instrumentación espinal utilizado y agrupados en sublaminar tipo Luque y pediculares (sistema evolutivo espinal, sistema infinito, complejo tornillo-alambre transpedicular y sistema Trauson).

Tabla 1 - Distribución de los parámetros transoperatorios y de consolidación ósea de la osteotomía

No. Pacientes	Sistema de instrumentación	TQ (min)	VPS (mL)	EH (días)	CO (meses)
13	Pedicular-Complejo tornillo-alambre Transpedicular	203,0	525,0	21,0	4,0
6	Pedicular-Evolutivo Espinal	250,0	520,0	15,0	4,0
7	Pedicular-Infinito	205,0	470,0	14,0	3,0
14	Pedicular-Trauson	220,0	450,0	21,0	4,0
5	Pedicular-Trauson	221,0	420,0	15,0	3,0
12	Pedicular-Trauson	215,0	410,0	13,0	6,0
15	Pedicular-Trauson	218,0	400,0	21,0	6,0
10	Pedicular-Trauson	210,0	100,0	12,0	6,0
Promedio	-	217,8	411,9	16,5	4,5
DE	-	14,7	134,6	3,9	1,3
3	Sublaminar	185,0	380,0	12,0	3,0
8	Sublaminar	163,0	350,0	13,0	4,0
4	Sublaminar	179,0	350,0	10,0	4,0
1	Sublaminar	165,0	325,0	10,0	3,0
16	Sublaminar	178,0	322,0	15,0	3,0
2	Sublaminar	182,0	300,0	7,0	3,0
9	Sublaminar	168,0	300,0	14,0	4,0
11	Sublaminar	161,0	220,0	15,0	4,0
Promedio	-	172,6	318,4	12,0	3,5
DE	-	9,4	48,1	2,8	0,5

Fuente: Modelo de recolección del dato primario.

DE: Desviación estándar, min: Minutos, mL: Mililitros, TQ: Tiempo quirúrgico, VPS: Volumen de pérdida de sangre, EH: Estadía hospitalaria, C: Consolidación ósea.

Los resultados estadísticos realizados mediante la utilización de una prueba *t* de Student de dos muestras independientes para un $\alpha=0,05$ demostraron que existe una diferencia estadística ($p<0,05$) entre los valores promedios del TQ y la EH al utilizar la instrumentación sublaminar o pedicular. Los promedios obtenidos fueron mayores al utilizar el sistema de instrumentación pedicular (TQ promedio=217,8 \pm 14,7 min, EH promedio=16,5 \pm 3,9 días) en comparación a los obtenidos al utilizar el sistema de

instrumentación sublaminaar (TQ promedio=172,6 ± 9,4 min, EH promedio=12,0 ± 2,8 días).

No existieron diferencias estadísticas significativas ($p>0,05$) para el VPS mediante una prueba t y para la CO mediante una prueba de U de Mann-Whitney al utilizar ambas instrumentaciones (Tabla 2).

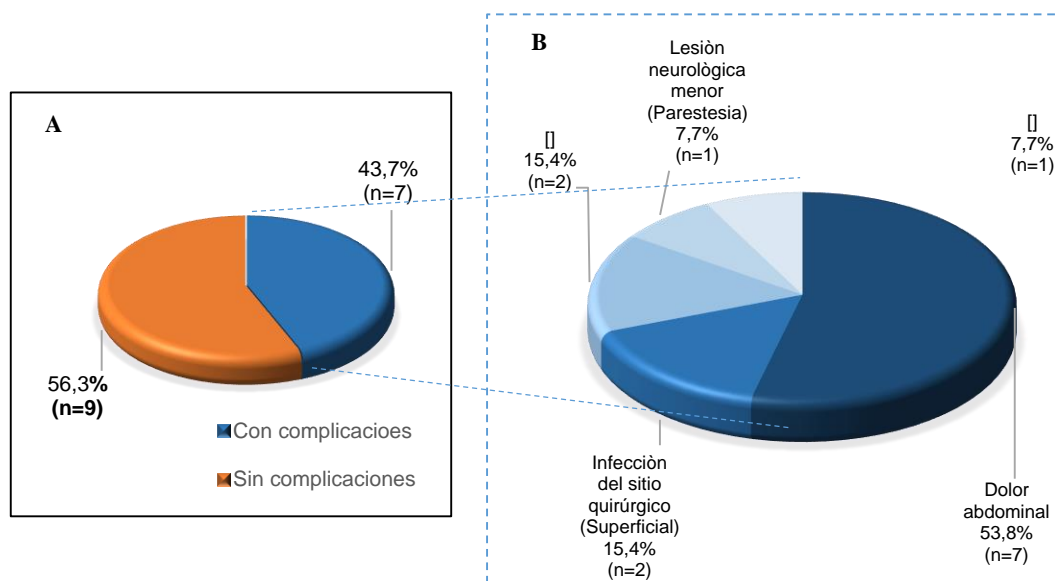
Tabla 2 - Resultados del análisis estadístico ($\alpha=0,05$) de dos muestras independientes

Parámetro estadístico	TQ	VPS	EH	CO
Prueba	t de dos muestras	t de dos muestras	t de dos muestras	Mann-Whitney
Intervalo de confianza de 95 %	15,91; 40,09	-23,0; 210,0	0,82; 8,18	-0,001 a 1,999
Valor de p	0,00	0,10	0,02	0,13

Fuente: Modelo de recolección del dato primario.

TQ: Tiempo quirúrgico, VPS: Volumen de pérdida de sangre, EH: Estadía hospitalaria, CO: Consolidación ósea.

De la totalidad de pacientes operados, nueve (56,2 %) no presentaron complicaciones posoperatorias, mientras que siete (43,7 %) presentaron complicaciones. Todas las complicaciones resultaron inmediatas y tardías. En total se presentaron 13 complicaciones y de acuerdo con los resultados que se muestran en la siguiente figura predominó el dolor abdominal en un 53,8 % de los pacientes, seguido de infecciones del sitio quirúrgico (15,4 %) y granulomas de la herida (15,4 %), no compatibles con pérdida de la fijación, aflojamiento o ruptura del material de osteosíntesis. Las restantes complicaciones corresponden a una lesión neurológica menor (parestesia leve) y al síndrome de Wilkie (incompleto). Se señala que ningún paciente presentó pseudoartrosis ni retardo de la consolidación ósea (Figs. 3A y B).



Fuente: Modelo de recolección del dato primario.

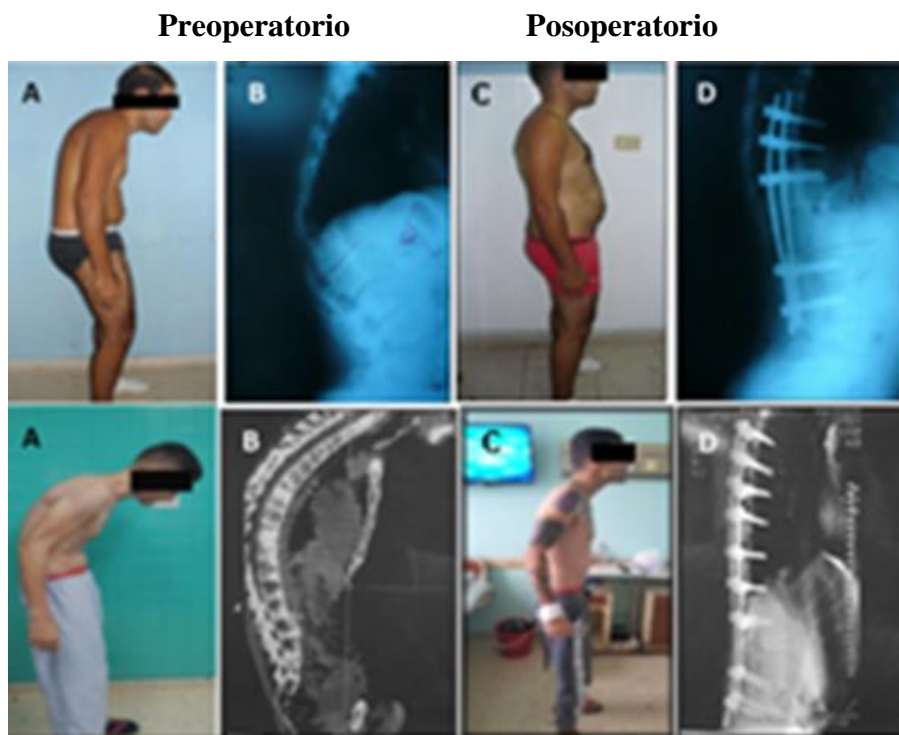Fig. 3 - Gráfico sobre distribución según las complicaciones de la osteotomía de sustracción pedicular: A) Porcentaje de pacientes con o sin complicaciones; B) Porcentaje por tipos de complicaciones. n= cantidad de pacientes.

Se toma como referencia la escala de Oswestry⁽¹⁵⁾ aplicada a cada paciente. En la valoración de la discapacidad preoperatoria predominó la limitación funcional severa en 13 pacientes (81,3 %) del total estudiado y, en la valoración posoperatoria la totalidad de los pacientes calificaron con una limitación funcional mínima.

Al aplicar el cuestionario SRS-22,⁽¹⁶⁾ y en específico la pregunta número 7 sobre el grado de satisfacción con el tratamiento quirúrgico, la totalidad de los operados expresaron satisfacción; el 93,7 % completamente satisfecho y el 6,3 % bastante satisfecho, ninguno de ellos reveló insatisfacción.

A continuación, se presentan los resultados de la evaluación clínica y radiológica de algunos de los pacientes incluidos en esta investigación y se muestra el sistema de instrumentación espinal pedicular (Trauson). Se observa, luego de la aplicación de la osteotomía de sustracción pedicular, una mejoría de los pacientes al comparar estas imágenes antes y después de la cirugía, se logra más de un 80 % de corrección en el plano

sagital de la columna vertebral. Estos resultados son una evidencia de mejoría de la imagen corporal y la movilidad lo cual le permite al paciente regresar a muchas de sus actividades y aumentar su autoestima (Fig. 4).



Fuente: Casos quirúrgicos presentados con autorización de los pacientes.

Fig. 4 -Resultados de la evaluación clínica e imagenológica. Preoperatorio: A) Clínica y B) Imagenológica. Posoperatorio: C) Clínica y D) Imagenológica.

En el análisis del gasto por paciente según el tipo de sistema de instrumentación espinal aplicado, se observó que el más costoso era el sistema evolutivo espinal con 5 757.8 CUP, y los menos costosos el sistema sublaminar tipo Luque con 5 439.1 CUP y el sistema infinito con 5,469.8 CUP (Tabla 3).

Tabla 3 - Desglose del gasto por paciente, según sistema de instrumentación utilizado y costo total del estudio

Sistema de instrumentación	Gasto por paciente (CUP)	Cantidad de pacientes	Costo total (CUP)	Costo total del estudio (CUP)
Sublaminar			43 513.0	87 777.7
Tipo Luque	5 439.1	8		
Pedicular			44 264.7	
Complejo tornillo-alambre transpedicular	5 474.1	1		
Evolutivo espinal	5 757.8	1		
Infinito	5 469.8	1		
Trauson	5 512.5	5		

Fuente: Departamento de economía del Hospital "Hermanos Ameijeiras".

Discusión

Existe evidencia que desde hace mucho tiempo la EA se considera una enfermedad poco frecuente, grave e incapacitante que afecta a hombres, con posterioridad se ha puesto de manifiesto que su espectro clínico es mucho más amplio.⁽¹⁾ Se estima que la prevalencia de la EA se sitúa en 2-10 casos por mil habitantes, y la incidencia de la enfermedad a nivel mundial se calcula en unos 7 casos nuevos por cada 100 000 habitantes/año. Estudios recientes han determinado una prevalencia en España entre 0,3 y 1,3 %, lo que equivaldría a la presencia de al menos medio millón de pacientes afectos de EA, del 0,37 % en la población italiana, de 0,22 % en población china, de 0,64 % en Lituania, de 0,24 % en Grecia y en Noruega se encontró una incidencia anual de EA de 7,26 %, mientras que la prevalencia mundial estimada fue del 0,26 %.^(2,3,4,5) Otros autores plantean, que la prevalencia en Norte América y Europa está entre 0,1 y 1,4/100 000 habitantes.^(4,5) La prevalencia de la EA en la población de México es de 0,9 %.⁽⁵⁾ Los autores en su revisión sistemática, no encontraron estudios que muestren resultados sobre la incidencia y prevalencia de la EA en la población cubana. Se concuerda con otros autores, que la EA es una enfermedad autoinmune que afecta principalmente a hombres en una proporción de 3:1 entre la segunda y tercera década de la vida. En Portugal se estima que existe un 1,2 % de hombres que padece EA. En Turquía la

prevalencia es de 0,54 % en hombres. Sin embargo, en Francia, la prevalencia fue similar en mujeres 0,29 % y hombres 0,31 %.^(1,2,3) El componente genético más importante en la EA es el HLA-B27, presente en la totalidad de los pacientes estudiados.⁽¹⁹⁾ En Cuba, existe una relación aproximada de un 73 % entre la prevalencia del marcador genético HLA-B27 y la prevalencia e incidencia de esta enfermedad en los 354 pacientes asistidos desde el 2007 en la consulta de Reumatología del Hospital “Hermanos Ameijeiras”.⁽²⁰⁾ Es más frecuente en hombres que en mujeres en una relación de 2 a 1. Existe una mayor prevalencia de HLA-B27 en personas de color de piel blanca y resulta positivo solo en el 8 % de los individuos caucásicos normales y en el 0,4 % de la población afronorteamericana.⁽¹⁹⁾

En la presente investigación el empleo de la osteotomía de sustracción pedicular permitió obtener una corrección del balance sagital ideal en el 100 % de la población estudiada, lo que demuestra una clara recuperación de la armonía raquídea. En la opinión de los autores, el factor estético mejoró ostensiblemente y con ello, los problemas psicológicos observados en la mayoría de estos pacientes por ser “jorobados”. La descompensación del tronco, la cual está íntimamente relacionada con el aspecto estético se valoró de manera clínica e imagenológica, posterior al tratamiento quirúrgico. Se logró más de un 80 % de corrección en el plano sagital de la columna vertebral en la totalidad de los pacientes. Estos valores concuerdan con *Thomasen E*,⁽⁹⁾ quien comunicó una corrección promedio de 80 %, al igual que *Bridwell*,⁽⁵⁾ *Hehne HJ* y otros⁽²⁹⁾ que reportaron correcciones promedio de 57 %. *Huang JC* y otros⁽³⁰⁾ documentaron un 85 % de correcciones e informaron además la satisfacción de los pacientes con los resultados.

Los procedimientos quirúrgicos constituyen la principal causa de pérdida de grandes volúmenes de sangre, en ocasiones de cantidades mayores al 20 % del volumen sanguíneo total.⁽³¹⁾ Los autores opinan que las OSP están asociadas con una sustancial pérdida de sangre, lo que puede resultar en complicaciones, aumento de la estadía hospitalaria y de los costos. En este estudio el tiempo quirúrgico promedio fue de 195 min, con una pérdida de sangre promedio de 365 mL. No se requirió de transfusión sanguínea. Los resultados, fueron inferiores a los informados por varios autores. *Suk* y otros⁽³²⁾ observaron que la OSP consumía un tiempo quirúrgico de aproximadamente 215 min, menor pérdida de sangre y mayor corrección de la cifosis toracolumbar. *Wang MY* y otros⁽³³⁾ presentaron un tiempo quirúrgico promedio de 218 min y una pérdida de

sangre de 1101 mL. *Huang JC* y otros⁽³⁰⁾ comunicaron un tiempo quirúrgico de 331,8 min, asociado a una pérdida de sangre de 1691,1 mL.⁽²⁹⁾

Los autores señalan que la técnica anestésica del paciente con cifosis toracolumbar por EA tiene un peso muy importante en la evolución transoperatoria y posoperatoria inmediata. En la consecución de los objetivos propuestos se exige una estrecha relación entre cirujanos y anestesiólogos en cuanto a la posición en la mesa operatoria, el tipo de anestesia, la profundidad de la hipotensión controlada y el test del despertar o Stagnara.

En el estudio se utilizaron dos sistemas de instrumentación espinal posterior, el sublaminar tipo Luque y los sistemas pediculares donde predominó el sistema sublaminar tipo Luque. Esta técnica con alambre sublaminar fue preconizada por Lange, Resina y Ferrera Alvis, y más tarde popularizada por Eduardo Luque, quien introduce el concepto sobre la instrumentación segmentaria, al aumentar de forma extraordinaria la rigidez del sistema y mejorar la corrección quirúrgica en las deformidades espinales. Los autores concuerdan con este concepto, aunque varios investigadores opinan que este sistema aumenta el riesgo de lesión neurológica.⁽⁷⁾

Los autores consideran que la instrumentación pedicular es una técnica con alta eficacia y refrendada en la literatura para el tratamiento de entidades degenerativas, traumáticas y tumorales. Se trata de una técnica avalada por un alto nivel de evidencia científica, pero no exenta de complicaciones, las que son mínimas en manos expertas, pero pueden conllevar gravedad importante según el nivel de la intervención. Esta opinión coincide con *Panadero*,⁽⁸⁾ quien señala que el abordaje con tornillos pediculares, su desviación o mala colocación son las complicaciones más reportadas con porcentajes desde 12 hasta 40 %, de los cuales solo entre 4 y 12 % muestran sintomatología clínica.

Los autores señalan que en las técnicas actuales de instrumentación espinal posterior solo se utilizan los tornillos pediculares, pero el tratamiento con este sistema aumenta el costo de los materiales, el TQ y el riesgo de complicaciones, sin tener un impacto en los resultados. Sin embargo, con los sistemas tradicionales e híbridos (método criollo), se obtienen resultados de corrección muy similares a los reportados por otros autores, que disminuyen los costos, el TQ y las complicaciones.

En el análisis de los costos asociados a la investigación se consideró una estadía hospitalaria (EH) promedio de 14,3 días por paciente, y consecuentemente, los valores del gasto por paciente, el sistema de instrumentación, los sistemas de apoyo, los

recursos humanos, la energía y la depreciación. El costo global asociado a la investigación realizada es de 87 777.7 CUP. El gasto total del sistema sublaminaar tipo Luque utilizado en ocho pacientes representó un monto de 43 513.0 CUP, menos costoso, en contraste con el sistema pedicular utilizado en los restantes ocho pacientes que representaron un valor total de 44 264.7 CUP.

En el presente estudio existen diferencias estadísticas ($p < 0,05$) entre los valores promedios del TQ y la EH al utilizar los sistemas de instrumentación sublaminaar o pedicular. Los promedios obtenidos son mayores al utilizar el sistema de instrumentación pedicular en comparación con los obtenidos al utilizar el sistema de instrumentación sublaminaar. Los autores consideran que esto guarda relación con la metodología para la colocación de los tornillos transpediculares clásica o técnica a mano libre, basada en el reconocimiento de la anatomía y sus relaciones en cada nivel de la columna toracolumbar. Se utilizan puntos de entrada análogos, guiados por referencias anatómicas para la columna dorsal y lumbar. Estos puntos anatómicos son específicos puesto que permiten una trayectoria directa a lo largo del eje del pedículo, que proporcionan una máxima estabilidad al tornillo y minimizan el riesgo de perforación de la cortical. Tras la elección del punto de entrada se deberá dirigir el tornillo por una trayectoria determinada por el nivel vertebral. Antes de localizar el punto de entrada inicial se realiza un control asistido por fluoroscopia bidimensional transoperatorio para la valoración del alineamiento espinal.^(8,34)

El análisis sobre los sistemas de instrumentación espinal posterior en la serie actual, comprende dos niveles o segmentos en sentido proximal y distal a la vértebra seleccionada para la osteotomía. A tres pacientes se les prolongó la instrumentación en sentido proximal, por presentar una osificación incompleta de los discos intervertebrales, de acuerdo con la clasificación de Simmons,⁽²⁶⁾ además de realizar fusión con injerto autólogo, tomado de la cresta ilíaca posterosuperior, con el objetivo de evitar la cifosis proximal a la instrumentación espinal, otro elemento, en la opinión del autor, que contribuye al aumento del TQ y EH en las instrumentaciones pediculares. La totalidad de los pacientes presentó criterios de consolidación ósea radiológica a los seis meses, aunque 81,3 % de ellos presentaron dichos criterios a los cuatro meses. No se reportaron aflojamientos, ni ruptura del material de osteosíntesis. De acuerdo con los criterios reportados por Kim WJ⁽³⁵⁾ y otros, para evaluar la pseudoartrosis, estos pueden ser:

- La pérdida de la fijación, la ruptura del implante, el desplazamiento de los vástagos y la pérdida de posición de los tornillos.
- La deformidad progresiva clínica y radiológica.
- El colapso del espacio discal intervertebral adyacente.
- El movimiento anormal clínico y radiológico durante maniobras en el transoperatorio a nivel de la masa de fusión.

Sin embargo, otros autores como *Ha KY*⁽⁶⁾ y otros reportaron un 15 % de pseudoartrosis después la cirugía correctiva.

La osteotomía de sustracción pedicular es un procedimiento complejo, y a medida que aumenta la complejidad, también lo hace el riesgo de complicaciones. La tasa de complicaciones en este estudio es similar a la observada por otros autores, aunque no se reportan complicaciones neurológicas mayores como respiratorias, o ruptura vascular.^(4,5,6,27,36,37,38,39,40) Predominó el dolor abdominal en más del 50 % de los pacientes durante el posoperatorio inmediato, que cedió con tratamiento analgésico. Se reportó un paciente con síndrome Wilkie o síndrome de la arteria mesentérica superior (incompleto), el cual fue resuelto con tratamiento médico en 24 h. A juicio de los autores, ambas complicaciones obedecen a la elongación del abdomen durante la alineación de la columna vertebral. Se informan cuatro pacientes con infección superficial del sitio quirúrgico.

La evidencia demuestra que a pesar de las modernas y muy avanzadas técnicas de instrumentación en la corrección de la cifosis toracolumbar por EA, el porcentaje de complicaciones es aún alto, con informaciones en algunos estudios de una tasa de mortalidad de 3,4 %.⁽²⁷⁾ Indudablemente es un proceder de muy alto riesgo, incluso para los cirujanos experimentados en la ejecución de la técnica. Se ha relacionado la instrumentación segmentaria sublamina de Luque con una alta tasa de complicaciones neurológicas, lo cual es una desventaja evidente. Sin embargo, el método puede ser útil en centros entrenados en la técnica.

En esta serie se utilizó el sistema sublamina de Luque en el 50 % de los pacientes y no se reportaron complicaciones neurológicas. Para disminuir el riesgo de lesión neurológica se prestó gran atención al colocar las asas de alambres por debajo de las láminas, las

cuales se mantuvieron estrictamente recogidas una vez situadas en el espacio sublaminaar para evitar la compresión medular por la sección del asa situada en dicho espacio. En este estudio se trabajó con pacientes de alta complejidad y mayor riesgo de complicaciones, como los adultos con cifosis toracolumbar que requirieron OSP.

Como ha sido señalado por *Qian BP*⁽⁴¹⁾ y otros la evolución de este grupo tiene un mal pronóstico, con el empleo del tipo de instrumentación pedicular y el sistema *Trauson*. Se presentó una lesión neurológica menor (parestesia leve), en un paciente, el cual se recuperó totalmente antes de las cuatro semanas sin necesidad de medidas terapéuticas adicionales. En la literatura consultada, *Bridwell KH*⁽⁵⁾ y otros publicaron una serie de 21 pacientes a los cuales les practicó la técnica de OSP y presentaron como complicación dos parestesias transitorias. *Buchowski* y otros⁽¹²⁾ reportaron en su serie una proporción de déficit neurológico del 11 %, asociados a lesiones de la raíz y del saco dural como resultado de la manipulación en la OSP. En un estudio retrospectivo más reciente, *Bari TJ* y otros⁽¹³⁾ encontraron una prevalencia de complicaciones neurológicas transoperatorias o posoperatorias en un 4 % después de la osteotomía lumbar u osteotomía torácica de resección del pedículo para el tratamiento de un desequilibrio en el plano sagital. Consideraron que este déficit probablemente era debido a la compresión de la raíz nerviosa. Además, la inestabilidad y la subluxación en el sitio de la osteotomía pueden conducir a complicaciones neurológicas.^(4-6,9,10,42-49)

Se concluye que las complicaciones fueron demostrativas del riesgo de la intervención quirúrgica. Se exige la selección correcta del paciente, el entrenamiento de los especialistas en ortopedia, anestesiología y medicina interna, dada la alta complejidad de la OSP, la larga curva de aprendizaje que requiere la corrección de la cifosis toracolumbar por EA y el conocimiento de los sistemas de instrumentación espinal.

En los últimos años han despertado un gran interés las aplicaciones informáticas basadas en escalas que miden la calidad de vida y la repercusión funcional de las enfermedades.^(50,51) Los resultados obtenidos luego de la utilización de la OSP permiten evidenciar la mejoría clínica de los pacientes de forma satisfactoria, que les permitirá retornar a sus actividades normales en la sociedad. Se toma como referencia la escala de Oswestry aplicada a cada paciente. Es la más utilizada y recomendada a nivel mundial para medir la repercusión funcional del dolor lumbar. Está especialmente indicada para la interpretación de los resultados en pacientes con discapacidad moderada-severa, que son los habituales en las consultas especializadas del aparato locomotor.^(15,50,51)

En la valoración de la discapacidad preoperatoria predominaron 13 pacientes (81,3 %) con una limitación funcional severa y tres (21 - 40 %) con limitación funcional moderada. En la valoración posoperatoria la totalidad de los pacientes obtuvo un nivel de discapacidad leve, y una limitación funcional mínima de siete pacientes con valores entre (0 – 10 %). Esto se corresponde con los resultados de *Mao SH* y otros⁽³⁷⁾ de 47,9 % antes de la intervención y 29,7 % posterior a esta. Durante la aplicación del cuestionario SRS-22, el 93,7 % de los pacientes expresó estar completamente satisfecho con la OSP y 6,3 % bastante satisfecho. Ninguno reveló insatisfacción, lo cual permitió evaluar la eficacia de la técnica quirúrgica en la corrección de la cifosis toracolumbar por EA.

Los autores concluyen que la utilización de la osteotomía de sustracción pedicular resulta una técnica eficaz y segura en la corrección de la cifosis toracolumbar por espondilitis anquilopoyética.

La utilización de ambos sistemas de instrumentación espinal demostró su eficacia en mantener la corrección de la cifosis toracolumbar por espondilitis anquilopoyética. Igualmente permitió minimizar el número de complicaciones, y lograr resultados funcionales satisfactorios al mejorar la calidad de vida de los pacientes.

Referencias bibliográficas

1. Cañete JD, Collantes E, Fernández JL, Juanola X. Espondiloartropatías. Madrid: Sociedad española de reumatología; 2015 [acceso 11/03/2021]. Disponible en: <http://www.ser.es/wp-content/uploads/2015/09/Espondiloartropatias.pdf>
2. Santos Coto C, Rivas Hernández R, Fleites Marrero E. Espondilitis anquilopoyética. Rev Cuba Ortop Traumatol. 2009 [acceso 21/03/2021];23(2):0-0. Disponible en: http://scielo.sld.cu/scielo.php?script=sci_abstract&pid=S0864-215X2009000200005&lng=es&nrm=iso&tlng=es
3. Manotoa MG, Armijos ML. Evaluar la calidad de vida y funcionalidad en pacientes con espondilitis anquilosante. Cambios rev. méd. 2020;19(1):62-8. DOI: <https://doi.org/10.36015/cambios.v19.n1.2020.475>
4. Law WA. Osteotomía de la columna vertebral. Cir Ap Locom. 1951 [acceso 11/03/2021]; 8(2):113-6. Disponible en:

<https://www.elsevier.es/index.php?p=revista&pRevista=pdf-simple&pii=13107085&r=129>

5. Bridwell KH, Lewis SJ, Edwards C, Lenke LG, Iffrig TM, Berra A, *et al.* Complications and outcomes of pedicle subtraction osteotomies for fixed sagittal imbalance. *Spine.* 2003;28:2093-101. DOI: <https://doi.org/10.1097/01.BRS.0000090891.60232.70>
6. Harrington PR. Treatment of scoliosis: Correction and internal fixation by spine instrumentation. *J Bone Joint Surg Am.* 1962;40:591-610.
7. Luque ER. Segmental spinal instrumentation for correction of scoliosis. *Clin Orthop Rel Res.* 1982 [acceso 11/03/2021];163:192-8. Disponible en: <https://pubmed.ncbi.nlm.nih.gov/7067252/>
8. Panadero, MT. Análisis de resultados de la colocación de tornillos transpediculares en instrumentación dorsolumbar con guía de neuronavegación [tesis doctoral]. Madrid: Universidad Complutense de Madrid; 2017. [acceso 21/03/2021]. Disponible en: <https://eprints.ucm.es/id/eprint/41309/>
9. Thomasen E. Vertebral osteotomy for correction of kyphosis in ankylosing spondylitis. *Clin Orthop.* 1985 [acceso 11/03/2021];194:142-52. Disponible en: <https://pubmed.ncbi.nlm.nih.gov/3978906/>
10. Thiranont N, Netrawichien P. Transpedicular decancellation closed wedge vertebral osteotomy for treatment of fixed flexion deformity of spine in ankylosing spondylitis. *Spine.* 1993;18(16):2517-22. DOI: <https://doi.org/10.1097/00007632-199312000-00023>
11. Booth KC, Bridwell KH, Lenke LG, Baldus CR, Blanke KM. Complications and predictive factors for the successful treatment of flatback deformity (fixed sagittal imbalance). *Spine.* 1999;24(16):1712-20. DOI: <https://doi.org/10.1097/00007632-199908150-00013>
12. Buchowski JM, Bridwell KH, Lenke LG, Kuhns CA, Lehman Jr RA, Kim YJ, *et al.* Neurologic complications of lumbar pedicle subtraction osteotomy: a 10-year

assessment. Spine. 2007;32(20):2245-52. DOI:
<https://doi.org/10.1097/BRS.0b013e31814b2d52>

13. Bari TJ, Hallager DW, Hansen LV, Dahl B, Gehrchen M. Reducing revision rates following pedicle subtraction osteotomy surgery: a single-center experience of trends over 7 years in patients with adult spinal deformity. Spine Deform. 2021;9(3):803-15. DOI: <https://doi.org/10.1007/s43390-020-00256-5>

14. Rajadel Alzuri R, Candebat Rubio R, Mauri Pérez O, Carrasco Sosa M. Manejo quirúrgico de la deformidad espinal en la Espondilitis Anquilopoyética. VI Edición del Manual de Prácticas Médicas del Hospital Clínico Quirúrgico “Hermanos Ameijeiras”. Cuba: CEDISAP; 2018. [acceso 21/03/2021]. Disponible en: <https://isbn.cloud/9789593061865/manual-de-practicas-medicas-hospital-clinico-quirurgico-hermanos-ameijeiras-vi-edicion-2018/>

15. Florez-García M, García Pérez MA, García Pérez F, Armenteros-Pedrerros J, Álvarez-Prado A, Martínez-Lorente MD. Adaptación transcultural a la población española de la escala de incapacidad por dolor lumbar de Oswestry. Rehabilitación. 1995 [acceso 21/03/2021];29:138-45. Disponible en: https://scielo.isciii.es/scielo.php?script=sci_arttext&pid=S0465-546X2019000300186

16. Alzuri RJR. Cuestionarios SRS-22 para el paciente en español. Sociedad iberoamericana de columna. 2022. [acceso 21/03/2021]. Disponible en: <https://www.silaco.org/images/SRS22-CUESTIONARIO-PARA-EL-PACIENTE.pdf>

17. Cantín, M. Declaración de Helsinki de la Asociación Médica Mundial: Principios Éticos para las Investigaciones Médicas en Seres Humanos. Revisando su última versión. Int. J. Med. Surg. Sci. 2015 [acceso 11/03/2021];1(4):339-46. Disponible en: http://www.ijmss.org/wp-content/uploads/2015/05/art_8_14.pdf

18. American College of Rheumatology. Spondyloarthritis. Atlanta: American college of rheumatology; 2021 [acceso 11/03/2021]. Disponible en: <http://www.rheumatology.org/I-Am-A/Patient-Caregiver/DiseasesConditions/Spondyloarthritis>

19. Castro-Santos P, Gutiérrez MA, Díaz-Peña R. Genética, HLA-B27 y espondilitis anquilosante: 40 años. Rev Med Chile. 2014 [acceso 21/03/2021];142:1165-73. Disponible en: https://www.scielo.cl/scielo.php?script=sci_arttext&pid=S0034-98872014000900011
20. Casas Figueredo N, Arguelles Zayas A, Chico Capote A, Estévez del Toro M. Espondilitis Anquilopoyética. VI Edición del Manual de Prácticas Médicas del Hospital Clínico Quirúrgico “Hermanos Ameijeiras”. La Habana: CEDISAP; 2018. [acceso 21/03/2021]. Disponible en: <https://isbn.cloud/9789593061865/manual-de-practicas-medicas-hospital-clinico-quirurgico-hermanos-ameijeiras-vi-edicion-2018/>
21. Ponte A, Orlando G, Siccardi GL. The True Ponte osteotomy: by the one who developed it. Spine Deform. 2018;6:2-11. DOI: <https://doi.org/10.1016/j.jspd.2017.06.006>
22. Akpolat AO, Tasci F, Kilinc BE, Celebi ME, Balioglu MB. A novel mathematical model to calculate the osteotomy in ankylosing spondylitis. Spine (Phila Pa 1976). 2021;46(11):760-4. DOI: <https://doi.org/10.1097/BRS.0000000000003928>
23. Tabares Neyra HI, Fleites Marrero EE, Tabares Sáez H, Morales Seife R. Influencia del balance sagital sobre los cambios degenerativos de la columna vertebral (I). Rev Cuba Ortop Traumatol. 2020 [acceso 21/03/2021];34(2). Disponible en: http://scielo.sld.cu/scielo.php?script=sci_abstract&pid=S0864-215X2020000200006&lng=es&nrm=iso&tlng=es
24. Heyde CE, Glasmacher S, von der Höh NH, Völker A. Spontaneous intraoperative lumbar fracture leading to an unexpected correction in ankylosing spondylitis corrective surgery - a case report. GMS Interdiscip Plast Reconstr Surg DGPW. 2020 [acceso 21/03/2021];9:Doc04. Disponible en: <https://www.egms.de/en/journals/iprs/2020-9/iprs000148.shtml>
25. Bari TJ, Hallager DW, Hansen LV, Dahl B, Gehrchen M. Mechanical revision following pedicle subtraction osteotomy: a competing risk survival analysis in 171 consecutive adult spinal deformity patients. Spine Deform. 2021;9(1):191-205. DOI: <https://doi.org/10.1007/s43390-020-00195-1>

26. Simmons ED. Kyphotic deformity of the spine in ankylosing spondylitis. *Clinical Orthopaedics and Related Research*. 1977 [acceso 21/03/2021];(128):65-77. Disponible en: <https://pubmed.ncbi.nlm.nih.gov/33399365/>
27. Gupta MC, Gupta S, Kelly MP, Bridwell KH. Pedicle subtraction osteotomy. *JBJS Essent Surg Tech*. 2020;10(1):1-11. DOI: <http://dx.doi.org/10.2106/JBJS.ST.19.00028>
28. Zhang PC, Deng Q, Sheng WB, Guo HL, Mamat M, Luo YX, *et al*. The sagittal parameters and efficacy of pedicle subtraction osteotomy in patients with ankylosing spondylitis and kyphosis under different lumbar sagittal morphologies. *Int J Gen Med*. 2021;14:361-70. DOI: <http://doi.org/10.2147/IJGM.S292894>
29. Hehne HJ, Zielke K, Bohm H. Polysegmental lumbar osteotomies and transpedicled fixation for correction of long-curved kyphotic deformities in ankylosing spondylitis: report of 177 cases. *Clin Orthop*. 1990;258:49-55.
30. Huang JC, Qian BP, Qiu Y, Wang B, Yu Y, Qiao M. What is the optimal postoperative sagittal alignment in ankylosing spondylitis patients with thoracolumbar kyphosis following one-level pedicle subtraction osteotomy? *Spine J*. 2020;20(5):765-75. DOI: <https://doi.org/10.1016/j.spinee.2019.11.005>
31. Tabares Neyra H, Díaz Quesada JM, Tabares Sáez H, Tabares Sáez L. Actualización sobre prevención y tratamiento de la pérdida de sangre quirúrgica. *Rev Cuba Ortop Traumatol*. 2017 [acceso 21/03/2021];31(1):92-109. Disponible en: http://scielo.sld.cu/scielo.php?script=sci_abstract&pid=S0864-215X2017000100009&lng=es&nrm=iso&tlng=es
32. Suk SI, Chung ER, Kim JH, Kim SS, Lee JS, Choi WK. Posterior vertebral column resection for severe rigid scoliosis. *Spine (Phila Pa 1976)*. 2005;30(14):1682-7. DOI: <https://doi.org/10.1097/01.brs.0000170590.21071.c1>
33. Wang MY, Bordon G. Mini-Open pedicle subtraction Osteotomy as a treatment for severe adult spinal deformities: case series with initial clinical and radiographic outcomes. *J Neurosurg Spine*. 2016;24(5):769-76. DOI: <https://doi.org/10.3171/2015.7.SPINE15188>

34. Ha KY, Kim YH, Park HY, Cho CH, Kim SI. Surgical strategy for revisional lumbar pedicle subtraction osteotomy to correct fixed sagittal imbalance: The effect of the osteotomy level and iliac screw fixation. *J Orthop Sci.* 2020;S0949-2658(20):30247-5. DOI: <https://doi.org/10.1016/j.jos.2020.07.025>
35. Kim WJ, Lee JW, Park KY, Chang SH, Song DG, Choy WS. Treatment of adult spinal deformity with sagittal imbalance using oblique lumbar interbody fusion: Can we predict how much lordosis correction is possible? *Asian Spine J.* 2019;13(6):1017e27. DOI: <https://doi.org/10.31616/asj.2018.0306>
36. Van Royen BJ, De Gast A. Lumbar osteotomy for correction of thoracolumbar kyphotic deformity in ankylosing spondylitis. A structured review of three methods of treatment. *Ann Rheum Dis.* 1999;58:399-406. DOI: <https://doi.org/10.1136/ard.58.7.399>
37. Mao SH, Feng ZX, Qian BP, Qiu Y. The clinical relevance of the presence of bridging syndesmophytes on kyphosis correction and maintenance following pedicle subtraction osteotomy for thoracolumbar kyphotic deformity in ankylosing spondylitis: a comparative cohort study. *BMC Musculoskelet Disord.* 2018;19(1):97. DOI: <https://doi.org/10.1186/s12891-018-2013-y>
38. Mao SH, Feng ZX, Qian BP, Qiu Y. Radiological morphology variances of osteotomized vertebra-disc complex following pedicle subtraction osteotomy for ankylosing spondylitis with thoracolumbar kyphosis: the incidence, mechanisms, and prognosis. *Spine J.* 2018;18(8):1363-73. DOI: <https://doi.org/10.1016/j.spinee.2017.12.005>
39. Mejia-Munne JC, Robinson MW, Magner ME, Tabbosha M. Super-pedicle osteotomy for correction of focal thoracolumbar kyphosis. *World Neurosurg.* 2021;145:e108-e15. DOI: <https://doi.org/10.1016/j.wneu.2020.09.146>
40. Ushirozako H, Hasegawa T, Yamato Y, Yoshida G, Yasuda T, Banno T, *et al.* L5 pedicle subtraction osteotomy maintains good radiological and clinical outcomes in elderly patients with a rigid kyphosis deformity: a more than 2-year follow-up report. *Eur Spine J.* 2020;29(12):3018-27. PMID: 33025191. DOI: <https://doi.org/10.1007/s00586-020-06616-z>

41. Qian BP, Mao SH, Jiang J, Wang B, Qiu Y. Mechanisms, Predisposing Factors, and Prognosis of Intraoperative Vertebral Subluxation During Pedicle Subtraction Osteotomy in Surgical Correction of Thoracolumbar Kyphosis Secondary to Ankylosing Spondylitis. *Spine (Phila Pa 1976)*. 2017;42(16):e983-e990. DOI: <https://doi.org/10.1097/BRS.0000000000002015>
42. Charles YP, Ntilikina Y, Collinet A, Steib JP. Combined percutaneous and open instrumentation for thoracolumbar kyphosis correction by two-level pedicle subtraction osteotomy in ankylosing spondylitis. *Eur J Orthop Surg Traumatol*. 2020;30(5):939-47. DOI: <https://doi.org/10.1007/s00590-020-02631-4>
43. Kim SK, Chung JY, Park YJ, Choi SW, Seo HY. Modified Pedicle Subtraction Osteotomy for Osteoporotic Vertebral Compression Fractures. *Orthop Surg*. 2020;12(2):388-95. DOI: <https://doi.org/10.1111/os.12589>
44. Tarawneh AM, Venkatesan M, Pasku D, Singh J, Quraishi NA. Impact of pedicle subtraction osteotomy on health-related quality of life (HRQOL) measures in patients undergoing surgery for adult spinal deformity: a systematic review and meta-analysis. *Eur Spine J*. 2020;29(12):2953-9. DOI: <https://doi.org/10.1007/s00586-020-06439-y>
45. Pizones J, Moreno-Manzanaro L, Perez-Grueso FJS, Vila-Casademunt A, Yilgor C, Boissiere L, *et al*. ESSG European Spine Study Group. Effect of lumbar pedicle subtraction osteotomy level on lordosis distribution and shape. *Eur Spine J*. 2020;29(6):1388-96. DOI: <https://doi.org/10.1007/s00586-020-06421-8>
46. Alzakri A, Boissière L, Cawley DT, Bourghli A, Pointillart V, Gille O, *et al*. L5 pedicle subtraction osteotomy: indication, surgical technique and specificities. *Eur Spine J*. 2018 Mar;27(3):644-51. DOI: <https://doi.org/10.1007/s00586-017-5403-1>
47. Bronson WH, Dai A, Protopsaltis T. S1 Pedicle Subtraction Osteotomy for Fixed Sagittal Imbalance and Lumbosacral Kyphosis. *Clin Spine Surg*. 2019 [acceso 11/03/2021];32(6):233-6. Disponible en: <http://links.lww.com/CLINSPINE/A77> ; www.jspinaldisorders.com
48. Shah KN, Walker G, Koruprolu SC, Daniels AH. Biomechanical comparison between titanium and cobalt chromium rods used in a pedicle subtraction osteotomy

model. Orthop Rev (Pavia). 2018;10(1):7541. DOI: <https://doi.org/10.4081/or.2018.7541>

49. Zhao SZ, Qian BP, Qiu Y, Qiao M, Liu ZJ, Huang JC. The relationship between global spinal alignment and pelvic orientation from standing to sitting following pedicle subtraction osteotomy in ankylosing spondylitis patients with thoracolumbar kyphosis. Arch Orthop Trauma Surg. 2019;139(6):761-8. DOI: <https://doi.org/10.1007/s00402-018-03107-1>

50. OMS. Informe Mundial sobre la Discapacidad. WHO; 2007. p. 388. [acceso 21/03/2021]. Disponible en: https://www.who.int/iris/bitstream/10665/75356/1/9789240688230_spa.pdf

51. Ahmad M, Muralidharan V, Dritan P, Jagdeep S, Nasir A. Impact of pedicle subtraction osteotomy on health-related quality of life (HRQOL) measures in patients undergoing surgery for adult spinal deformity: a systematic review and meta-analysis. European Spine Journal. 2020. DOI: <https://doi.org/10.1007/s00586-020-06439-y>

Conflicto de intereses

Los autores declaran que no existe conflicto de intereses en relación con la investigación presentada.

Contribuciones de los autores

Rodrigo de J. Rajadel Alzuri, Madelín Sosa Carrasco: Cirujano principal.

Rodrigo de J. Rajadel Alzuri, Madelín Sosa Carrasco, Alexis Louit Hechavarría, Osvaldo Valdés Paredes: Redacción-revisión y edición.

Karina López Díaz: Redacción-borrador original.