

## Plaqueado mínimamente invasivo en fracturas del miembro inferior

### Minimally invasive plating in lower limb fractures

Alejandro Celza Mena<sup>1</sup> <https://orcid.org/0009-0008-0735-8191>

Alberto Delgado Quiñones<sup>1</sup> <https://orcid.org/0000-0002-5386-9362>

Enrique A. Pancorbo Sandoval<sup>1\*</sup> <https://orcid.org/0000-0002-8583-1000>

Dunieski Hernández Valera<sup>1</sup> <https://orcid.org/0000-0002-1708-1869>

Giraldo Díaz Prieto<sup>1</sup> <https://orcid.org/0000-0002-4206-8068>

Ronald E. Cruz Alard<sup>1</sup> <https://orcid.org/0000-0002-3194-8465>

Ricardo Hernández Yagudin<sup>1</sup> <https://orcid.org/0000-0002-1637-9903>

<sup>1</sup>Hospital Militar “Dr. Mario Muñoz Monroy”. Matanzas, Cuba.

\*Autor para la correspondencia: [enriquepancorbo.mtz@infomed.sld.cu](mailto:enriquepancorbo.mtz@infomed.sld.cu)

## RESUMEN

**Introducción:** La técnica con placa mínimamente invasiva en el tratamiento de las fracturas de huesos largos debe reproducirse por sus ventajas biológicas, entre ellas se encuentran la conservación del ambiente ideal de la fractura para la consolidación, y la disminución de los riesgos de infección profunda y de no unión.

**Objetivo:** Evaluar los resultados del plaqueado mínimamente invasivo en fracturas del miembro inferior.

**Métodos:** Se realizó un estudio de intervención prospectivo con nivel de evidencia tipo 4 y grado C, para determinar los resultados de este procedimiento mínimamente invasivo en pacientes tratados entre enero de 2019 y diciembre de 2021 en el Hospital Militar “Mario Muñoz Monroy” de Matanzas.

**Resultados:** De los 28 pacientes estudiados, 20 fueron del género masculino y ocho del femenino. Las placas de compresión dinámica se emplearon en 23 casos de fracturas diafisarias de fémur, tibia y tobillo, y cinco utilizaron placas de 1/3 de caña para fracturas distales de peroné. 10 pacientes presentaron un trazo multifragmentario. Mediante la clasificación *Arbeitsgemeinschaft für Osteosynthesefragen* se caracterizaron los diferentes tipos de fractura.

**Conclusiones:** De acuerdo con las consideraciones de Theodore Miclau, los 28 pacientes alcanzaron la consolidación de la fractura, clínica y radiológicamente, mediante la osteosíntesis con placa mínimamente invasiva.

**Palabras clave:** osteosíntesis; placa mínimamente invasiva; hueso; fractura; consolidación.

## ABSTRACT

**Introduction:** The minimally invasive plate technique in the treatment of long bone fractures should be reproduced due to its biological advantages, as the preservation of the ideal environment of the fracture for consolidation and the reduction of the risks of deep infection and non-union.

**Objective:** To evaluate the results of the minimally invasive plate technique in fractures of the lower limb.

**Methods:** A prospective intervention study with level of evidence type 4 and grade C was carried out to determine the results of this minimally invasive procedure in patients treated from January 2019 to December 2021 at Mario Muñoz Monroy Military Hospital in Matanzas.

**Results:** Out of the 28 patients studied, twenty were male and eight were female. Dynamic compression plates were used in 23 cases of femur, tibia, and ankle shaft fractures, and five used 1/3 shank plates for distal fibula fractures. Ten patients had a multifragmentary stroke. Using the *Arbeitsgemeinschaft für Osteosynthesefragen* (AO) classification, the different fracture types were characterized.

**Conclusions:** In accordance with Theodore Miclau's considerations, all 28 patients achieved fracture consolidation, clinically and radiologically, through minimally invasive plate osteosynthesis.

**Keywords:** osteosynthesis; minimally invasive plaque; bone; fracture; consolidation.

Recibido: 09/09/2023

Aceptado: 13/10/2023

## Introducción

A través de la historia la medicina ha buscado la estabilidad adecuada para el tratamiento de las fracturas y lograr la curación ósea. Estos avances se han establecido en tres etapas, cuya influencia explica los adelantos en los conceptos actuales de la osteosíntesis con placas y tornillos: clásica o Primera Generación, enmarcada a principios del siglo xx; compresión o Segunda Generación, posterior a la Segunda Guerra Mundial; y funcional y biológica, o Tercera Generación, ubicada en el desarrollo actual de la osteosíntesis.<sup>(1)</sup>

Varias investigaciones explican la necesidad de aplicar el “concepto diamante” para, mediante la correspondencia entre biología y fijación óptimas, se alcance la curación ósea en el tratamiento de la fractura. Todos los factores desempeñan un importante papel. Se debe lograr la armonía entre la disponibilidad de mediadores osteoinductivos, las células osteogénicas, una matriz osteoconductora (andamio), un entorno mecánico óptimo, una vascularidad apropiada y el tratamiento de cualquier comorbilidad del huésped para disminuir la agresión al tejido óseo y las partes blandas que lo rodean (fig. 1).<sup>(2)</sup>

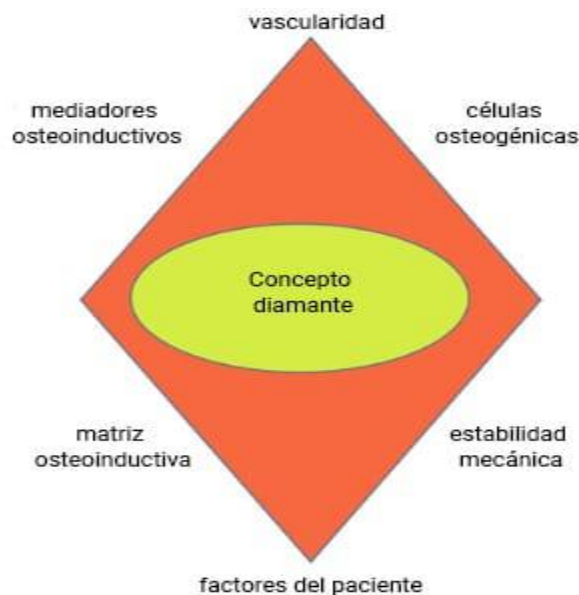


Fig. 1 - Concepto diamante.

*Andrzejowski y Giannoudis*<sup>(3)</sup> describen su experiencia después del empleo de este concepto en el tratamiento de la pseudoartrosis de los huesos largos. Señalan la importancia de restablecer un ambiente biológico adecuado antes de proceder al tratamiento quirúrgico, teniendo en consideración los factores antes mencionados, cuya integración llaman cámara biológica o reactor biológico.

La fijación interna resulta un aporte al tratamiento quirúrgico de las fracturas: ofrece una fijación flexible, mantiene las ventajas del fijador externo, permite un tratamiento a largo plazo e induce la formación de callo óseo. Mediante la osteosíntesis percutánea mínimamente invasiva (técnica MIPO) se aplican los conceptos anteriores, y se evita el daño al tejido óseo y las partes circundantes. Aunque esto favorece la contribución vascular con todos los factores biológicos del hospedero, estos procedimientos resultan muy costosos y requieren un instrumental específico más el material gastable; por ejemplo, las láminas y los tornillos exigen diseños determinados que elevan el precio para adquirirlos.<sup>(4)</sup>

El grupo *Arbeitsgruppe für Osteosynthesefragen* (AO) ha desarrollado una intensa labor en la búsqueda de novedosas técnicas para lograr la cura ósea en un período breve. En 2018 anunció el desarrollo de una placa bifásica, en sus laboratorios de Davos en Suiza y Queensland en Australia, indicada para las fracturas de los cóndilos, el extremo distal del fémur, el platillo y el extremo proximal de la tibia. El revestimiento bifásico constituye un concepto novedoso, diseñado para proporcionar un movimiento de fractura adecuado y una mayor resistencia del implante como soporte de la carga de peso temprana; pero los precios en el mercado de esta tecnología la hacen difícil de conseguir.<sup>(5,6)</sup>

Esta técnica se denomina de diversas formas: placa puente, reducción indirecta más plaqueo percutáneo, técnica osteosíntesis percutánea con plaqueo mínimamente invasivo (MIPO) o sistema de estabilización menos invasiva (LISS). La osteosíntesis con plaqueo mínimamente invasivo percutáneo consiste en fijar con una placa los extremos proximal y distal de la fractura. Como las incisiones solo se realizan en estos dos puntos, el trauma quirúrgico es menor al de las técnicas convencionales. El cirujano debe conocer la anatomía de la zona afectada, y controlar la rotación y la longitud de la extremidad lesionada al término del proceder quirúrgico.

El personal ortopédico cubano tiene los conocimientos sobre dicha técnica, pero no cuenta con dicha tecnología. Basado en la experiencia de diferentes autores,<sup>(7,8,9)</sup> ha seguido los principios de la osteosíntesis biológica, y emplean la placa y los tornillos de la segunda generación del sistema AO, con resultados satisfactorios. Aunque se utiliza el instrumental adquirido durante la década de los años 80 del pasado siglo, se ha logrado la osteosíntesis

biológica y la curación ósea. Por consiguiente, el objetivo de este artículo fue evaluar los resultados del plaqueado mínimamente invasivo en fracturas del miembro inferior.

## Métodos

Se realizó un estudio de intervención prospectivo con nivel de evidencia tipo 4 y grado C en pacientes con fracturas del miembro inferior, atendidos en el Hospital Militar “Dr. Mario Muñoz Monroy” de Matanzas. Se les aplicó el plaqueado mínimamente invasivo entre enero de 2019 y diciembre de 2021.

El universo y la muestra se conformaron por 28 pacientes con fracturas diafisarias de fémur, tibia, y metafisarias distal de tibia y peroné, con seguimiento en consulta hasta un año. Los criterios establecidos fueron los siguientes:

### - Criterios de inclusión

- Pacientes entre 19 y 60 años.
- El consentimiento informado para la investigación.

### - Criterios de exclusión

- Pacientes con enfermedades mentales.
- Pacientes con fracturas expuestas.
- Pacientes con fracturas anteriores en la extremidad lesionada.

### - Criterios de salida

- Pacientes que no asistían a la consulta de seguimiento.

Los autores confeccionaron una planilla para recolectar los datos generales del paciente: edad, género, mecanismo de traumatismo, nivel de fractura, tiempo de consolidación, hueso afectado, sitio de la fractura, trazo de la fractura, complicaciones y comorbilidades. Todos los casos se evaluaron a los siete, 21 días, al mes, seis, ocho y doce semanas. En dependencia del tipo de lesión, se hizo una valoración a los seis meses para determinar el dolor a nivel

del foco de fractura y durante la carga de peso; así como el grado de consolidación ósea, desde el punto de vista radiográfico.

La planificación preoperatoria incluyó el uso de implantes, generalmente placas DCP: 4,5 mm anchas y largas para fémur, estrechas en el caso de la tibia, y para las fracturas distales de peroné tenían 1/3 caña con 3,5 mm. Todas se moldearon durante el acto quirúrgico de acuerdo con las características anatómicas del paciente. Para la profilaxis, se administró cefazolina un gramo endovenoso, 15 minutos antes de la operación; en el transoperatorio se sumó un gramo, si la intervención se prolongaba más de una hora, y a las seis horas se añadió otro gramo. La figura 2 muestra el instrumental básico y el material gastable del sistema AO empleado en los diferentes procesos quirúrgicos.

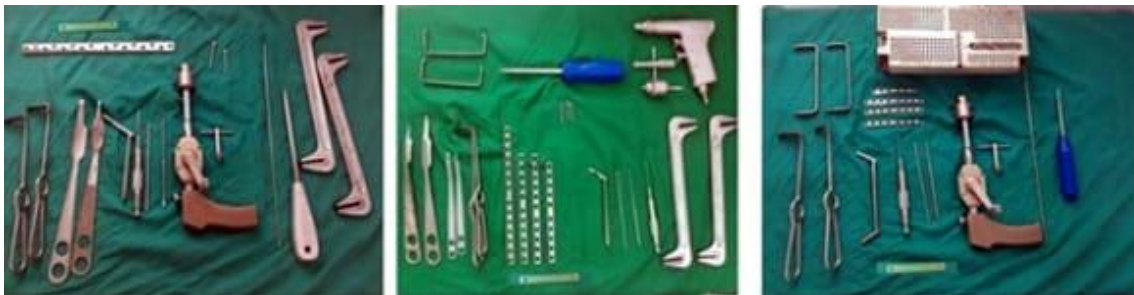

Fig. 2 - Instrumental básico del sistema AO.

Todos los pacientes utilizaron raquianestesia o punción lumbar, técnica más fácil y rápida para acceder a la zona central; además que facilita un efecto inmediato con alta tasa de éxito, proporciona un bloqueo sensitivo y motor eficiente, y garantiza la relajación muscular con una baja cantidad de fármacos.

Para fijar el implante en la fractura de fémur, se hicieron dos pequeñas incisiones entre 2,5 y 4 cm, proximal y distalmente, según el tamaño del implante, el cual se eligió a partir de la medida del lado sano en la cara lateral del fémur; luego se procedió a la disección roma con una pinza de Kelly a través del vasto lateral.

En la tibia las placas se colocaron en la cara medial, siempre con una pequeña incisión proximal y otra distal, con el cuidado de proteger la vena safena larga y el nervio safeno. Para el peroné la placa se ajustó a sus características anatómicas. Se hicieron pequeños cortes y se consiguió fijarla con los tornillos gracias al intensificador de imágenes.

El implante se aseguró con tornillos, el primero se ubicó en el extremo proximal y el otro en el distal. Se tomó como referencia la planificación

previa. Posteriormente, se pusieron los restantes tornillos. Todos estos procesos se verificaron mediante el intensificador de imágenes. Si el trazo de la fractura era complejo, se realizaba una pequeña incisión a nivel del foco para reducirla.

Los pacientes recibieron la información necesaria sobre las condiciones, los procedimientos, el desarrollo, los beneficios y los inconvenientes del estudio. Todos se incluyeron bajo el consentimiento oral y escrito, y en su defecto el autor se apoyó en personas dedicadas a su cuidado.<sup>(10,11,12)</sup>

Los criterios clínicos y radiológicos, basados en las consideraciones de *Morshed y Miclau*<sup>(13)</sup> para definir la unión de la fractura, se utilizaron para la evaluación. Desde el punto de vista clínico, se tuvo en cuenta la ausencia de dolor o sensibilidad al soportar peso o a la palpación del examen físico. Entre los aspectos radiológicos se determinó el puente de fractura por callo, hueso o trabéculas y en tres cortezas. Estos parámetros se emplearon para definir la correcta consolidación ósea en cada caso (tabla 1).

**Tabla 1** - Modo evaluativo basado en las consideraciones de *Morshed y Miclau*

Evaluación	Clínica	Radiográfica
Bien	Ausencia de dolor al soportar peso	3 corticales
Regular	Moderado dolor al soportar peso	2 corticales
Mal	Dolor al soportar peso	1 cortical

Los datos se procesaron en una base de datos con el paquete estadístico SPSS para WINDOWS versión 18.0. Se presentaron los resultados en tablas de doble entrada y gráficos.

## Resultados

Durante el período establecido para el estudio, 28 pacientes se trataron con la técnica de placa mínimamente invasiva, de ellos el 71,4 % eran hombres y el 28,6 % mujeres. El grupo de 19 a 40 se destacó en el reporte de casos, lo cual refleja la prevalencia de traumas en la población joven (tabla 2).

**Tabla 2** - Distribución de pacientes según grupo de edades y género

Grupo de edades	Género		Total
	Masculino	Femenino	

	No.	%	No.	%	No.	%
19-40	14	50	6	21,4	20	71,4
41-60	6	21,4	2	7,2	8	28,6
≥ 61	0	0	0	0	0	0
Total	20	71,4	8	28,6	28	100 %

La técnica de osteosíntesis con placa mínimamente invasiva se aplicó a 19 pacientes en la tibia, cuatro en el fémur y cinco a nivel del peroné distal. Esta distribución estableció una diferencia significativa con relación al hueso afectado y la utilización de la técnica MIPO, debido a que la tibia se considera un hueso de carga y, por ende, anatómicamente el más afectado a un traumatismo de alta energía. Las indicaciones de la MIPO en la tibia distal son para fracturas intraarticulares o periarticulares, con o sin extensión proximal de la fractura en la diáfisis distal, pues se consideran inadecuadas para el enclavado intramedular.

La mayoría de los pacientes tuvieron un trazo multifragmentario (36 %), seguido de uno espiroideo (32 %), oblicuo largo (21 %) y transversal (11 %). Esto confirmó la eficacia de la técnica de osteosíntesis con placa mínimamente invasiva. La estabilidad relativa se aplicó mejor a las fracturas multifragmentarias, especialmente en la metáfisis (tabla 3).

**Tabla 3** - Distribución de pacientes según tipo de trazo de la fractura

Tipo de Trazo	No.	%
Oblicuo largo	6	21
Transverso	3	11
Multifragmentario	10	36
Espiroideo	9	32
Total	28	100

El tiempo de consolidación posterior a la osteosíntesis con placa mínimamente invasiva se consideró bueno. El peroné distal consolidó entre las ocho semanas, y la tibia y el fémur lo hicieron entre las 12 y 24 semanas, excepto un caso que superó este período. Solo un paciente presentó complicaciones: infección externa de la herida quirúrgica. Se trató con antibióticos orales y mejoró al cabo de los siete días.

La evaluación de la consolidación ósea, según los criterios de *Morshed* y *Miclau*,<sup>(13)</sup> resultó óptima en el 100 % de los pacientes, teniendo en cuenta que se cumplieron todos los parámetros establecidos.



## Discusión

Varios estudios confirman el predominio del género masculino. *Brito*<sup>(14)</sup> explica que esto se debe a que el hombre mantiene una mayor actividad física. *Yañez*<sup>(15)</sup> analiza 451 pacientes con fractura de tobillo desplazada tipo AO B, tratados con cirugía mínimamente invasiva, de ellos 240 eran hombres. Igualmente, *Illur* y otros<sup>(16)</sup> demuestran la prevalencia del sexo masculino. *Kang* y otros<sup>(17)</sup> comparan el tratamiento del clavo intramedular bloqueado y la técnica MIPO en fracturas de la diáfisis tibial en 73 pacientes, la mayoría hombres en edades laborales.

Diversos artículos reportan el tratamiento de las fracturas de la diáfisis tibial y sus metáfisis, dada su posición anatómica, al tener menor cobertura de las partes blandas y los traumas directos que reciben.<sup>(18,19)</sup> *Decruz* y otros<sup>(20)</sup> declaran en su estudio sobre las fracturas de tibia que el 47 % fueron diafisarias, el 43 % proximales y el 10 % distales. Las fracturas del fémur emplean menos la técnica MIPO, debido a su preferencia por los clavos acerrojados y otros procedimientos actualmente en desarrollo.<sup>(21,22)</sup> En cuanto a las del peroné, han aumentado las valoraciones sobre la importancia de esta técnica por la curación ósea lograda y la disminución de las complicaciones.<sup>(15,23,24,25)</sup>

Asimismo, la técnica MIPO se considera una buena opción para las fracturas transindesmales, pues la evolución y la recuperación resultan más rápidas que con la técnica abierta, y el índice de complicaciones se mantiene bajo.<sup>(24)</sup> *Yañez*<sup>(15)</sup> alcanzó una media de curación ósea de 38,2 días en la fractura del peroné, y *Wu* y otros<sup>(26)</sup> redujeron el tiempo quirúrgico y la recuperación ósea en el tratamiento de las fracturas diafisarias de la tibia.

La técnica MIPO preserva el aporte sanguíneo del periostio, beneficia la curación de la fractura y disminuye el tiempo de la consolidación ósea.<sup>(27,28)</sup> *Shon* y otros<sup>(29)</sup> confirmaron radiográficamente la unión ósea en todos los pacientes con fracturas peri protésicas del fémur; el tiempo medio fue de 4,9 meses (rango de 3,5 - 6 meses). Esto demuestra que la aplicación de la técnica MIPO en casos complejos garantiza una óptima curación ósea.

*Sourougeon* y otros<sup>(18)</sup> emplearon la MIPO en 678 fracturas del pilón tibial con distintos niveles de complejidad. Hubo un caso de infección profunda y 28 de heridas superficiales, 4 pseudoartrosis y 22 casos de consolidación defectuosa. *Galal*<sup>(30)</sup> utilizó, en 60 pacientes con fracturas de tibia abiertas, clavos intramedulares escariados (R-IMN) y osteosíntesis en placa mínimamente invasiva (MIPO), al comparar las complicaciones, ambas técnicas presentaron una tasa similar de infección y la no unión se consideró baja.

Asimismo, *Marazzi* y otros<sup>(31)</sup> evaluaron la tasa general de complicaciones y resultaron menores en el grupo MIPO en comparación con el grupo ORIF (osteosíntesis convencional abierta). Las más recurrentes fueron necrosis de la piel, pseudoartrosis, infecciones y trastornos de cicatrización de heridas.

La MIPO ha evolucionado gracias al desarrollo de nuevas tecnologías de placas que garantizan la fijación de las fracturas. Los fijadores internos reducen las fracturas de manera indirecta y favorecen la unión sin la adaptación exacta de la placa al hueso. El concepto de preservar la biología en el sitio de la fractura mediante reducción recta y fijación de puentes se conoce por el uso de los clavos intramedulares y ahora se ha extendido a las placas submusculares.

Todos los hallazgos anteriormente mencionados coinciden con los resultados de esta investigación. El empleo de las técnicas mínimamente invasivas en las fracturas de miembro inferior garantiza el éxito quirúrgico. Aunque el procedimiento técnico parezca sencillo, los cirujanos deben ser expertos en cirugía abierta, conocer la anatomía y aprender manualmente formas diferentes de abordarla. La fluoroscopia constituye la guía principal; por tanto, requiere de una curva de aprendizaje previa. Se debe tener en cuenta que si la cirugía MIPO se realiza incorrectamente, puede provocar daños mayores en comparación con la cirugía abierta. Se recomiendan análisis más amplios a partir de nuevos trabajos con una casuística mayor.

## Referencias bibliográficas

1. Ceballos A, Tabares H, Balmaseda R, Álvarez O, Rivero J. Evolución histórica de la osteosíntesis de huesos largos I: Fijación con placa y tornillos. *Rev Cub Ortop Traumatol.* 2021 [acceso 17/08/2022];35(1):e395. Disponible en: [http://scielo.sld.cu/scielo.php?script=sci\\_arttext&pid=S0864-215X2021000100015](http://scielo.sld.cu/scielo.php?script=sci_arttext&pid=S0864-215X2021000100015)
2. Giannoudis PV, Thomas A, Einhorn TA and Marsh D. Fracture healing: A harmony of optimal biology and optimal fixation? *Injury.* 2007;38(supl 4):S1-2. DOI: [https://doi.org/10.1016/s0020-1383\(08\)70002-0](https://doi.org/10.1016/s0020-1383(08)70002-0)
3. Andrzejowski P, Giannoudis PV. The 'diamond concept' for long bone non-union management. *J Orthop Traumatol.* 2019;20:21. DOI: <https://doi.org/10.1186/s10195-019-0528-0>
4. Perren SM. Evolution of the internal fixation of long bone fractures the scientific basis of biological internal fixation: choosing a new balance between stability and biology. *J Bone Joint Surg Br.* 2002;84-B(8):1093-110. DOI: <https://doi.org/10.1302/0301-620x.84b8.13752>

5. Epari DR, Gurung R, Hofmann-Fliri L, Schwyn R, Schuetz M, Windolf M. Biphasic plating improves the mechanical performance of locked plating for distal femur fractures. *J Biomech.* 2021;115:110192. DOI: <https://doi.org/10.1016/j.jbiomech.2020.110192>
6. Augat P, von Rüden C. Evolution of fracture treatment with bone plates. *Injury.* 2018;49(supl 1):S2-7. DOI: [https://doi.org/10.1016/s0020-1383\(18\)30294-8](https://doi.org/10.1016/s0020-1383(18)30294-8)
7. Fenandez L, García O, Martín R, García O. Osteosíntesis mínima invasiva percutánea con placa en fractura de tibia distal. *Rev Cub Ortop Traumatol.* 2021 [acceso 30/08/2023];35(1). Disponible en: <https://revortopedia.sld.cu/index.php/revortopedia/article/view/353>
8. Ruchelli LS, Allende CA, Gutiérrez N, Capomassi MA, Gardenal MR. Osteosíntesis percutánea mínimamente invasiva lateral en fracturas de húmero. *Rev Asoc Argent Ortop Traumatol.* 2016 [acceso 30/08/2022];81(3):213-8. Disponible en: [http://www.scielo.org.ar/scielo.php?script=sci\\_arttext&pid=S1852-74342016000300008](http://www.scielo.org.ar/scielo.php?script=sci_arttext&pid=S1852-74342016000300008)
9. Mifsut D, Zurriaga J, Catalá R, Gomar F. Osteosíntesis mínimamente invasiva con placa en fracturas de radio distal tipo C. *Rev Esp Cir Osteoart.* 2016 [acceso 16/07/2023];51(265):16-22. Disponible en: <https://dialnet.unirioja.es/servlet/articulo?codigo=5475370>
10. Varkey B. Principles of clinical ethics and their application to practice. *Med Princ Pract.* 2021;30(1):17-28. DOI: <https://doi.org/10.1159/000509119>
11. Alomar AZ. Nivel de confianza, desafíos y obstáculos que enfrentan los residentes ortopédicos para obtener el consentimiento informado. *J Orthop Surg Res.* 2021;16:390. DOI: <https://doi.org/10.1186/s13018-021-02531-1>
12. Pineda L, González A, Fernández LA. La atención médica y legal en la especialidad de Ortopedia y Traumatología. *Rev Cub Ortop Traumatol.* 2021 [acceso 26/10/2022];35(1):e374. Disponible en: [http://scielo.sld.cu/scielo.php?script=sci\\_arttext&pid=S0864-215X2021000100016&lng=es](http://scielo.sld.cu/scielo.php?script=sci_arttext&pid=S0864-215X2021000100016&lng=es)
13. Morshed S, Corrales L, Genant H, Miclau III T. Outcome assessment in clinical trials of fracture-healing. *J Bone Joint Surg Am.* 2008;90(supl 1):62-7. DOI: <https://doi.org/10.2106/jbjs.g.01556>
14. Brito M. Fracturas diafisarias de tibia tratadas con placa lateral por técnica mínimamente invasiva. *Rev Venez Cir Ortop Traumatol.* 2021 [acceso 26/04/2023];53(1):27-34. Disponible en: <https://pesquisa.bvsalud.org/portal/resource/pt/biblio-1252908>

15. Yañez JM. Minimally invasive treatment of AO B ankle fractures: Surgical technique and long-term outcomes. *Foot Ankle Surg.* 2021;27(7):742-9. DOI: <https://doi.org/10.1016/j.fas.2020.09.010>
16. Illur V, Shivgonda R, Shah J, Chaudhary N, Vijaysinh Bhosale V. Functional outcome of distal tibia fracture treated with locking compression plate using minimally invasive percutaneous plate osteosynthesis technique (MIPPO): A prospective study. *Int J Orthop Sci.* 2019;5(4):980-4. DOI: <https://doi.org/10.22271/ortho.2019.v5.i4q.1803>
17. Kang H, Rho JY, Song J-K, Choi J, suk Kwona Y, Choi S. Comparison between intramedullary nailing and minimally invasive plate osteosynthesis for tibial shaft fractures. *Injury.* 2021;52(4):1011-6. DOI: <https://doi.org/10.1016/j.injury.2021.01.038>
18. Sourougeon Y, Barzilai Y, Haba Y, Barak B, Prat D. Outcomes following minimally invasive plate osteosynthesis (MIPO) application in tibial pilon fractures - A systematic review. *Foot Ankle Surg.* 2023;29(8):566-75. DOI: <https://doi.org/10.1016/j.fas.2023.07.013>
19. Vidović D, Matejčić A, Ivica M, Jurišić D, Elabjer E, Bakota B. Minimally-invasive plate osteosynthesis in distal tibial fractures: Results and complications. *Injury.* 2015;46(supl 6): S96-9. DOI: <https://doi.org/10.1016/j.injury.2015.10.067>
20. Decruz J, Antony RP, Khan SA. Epidemiology of inpatient tibia fractures in Singapore - A single centre experience. *Chin J Traumatol.* 2019;22(2):99-102. DOI: <https://doi.org/10.1016/j.cjtee.2019.01.004>
21. Hohenberger GM, Schwarz AM, Grechenig P, Clement B, Staresinic M, Bakota B. Medial minimally invasive helical plate osteosynthesis of the distal femur - a new technique. *Injury.* 2021;52(supl 5):S27-31. DOI: <https://doi.org/10.1016/j.injury.2020.02.051>
22. Neumann MV, Sontheimer V, Borchert GH, Izadpanah K, Hagen Schmal L, Kubosch EJ. Outcome evaluation of distal femoral fractures following surgical management: a retrospective cohort study. *J Pers Med.* 2023;13(2):350. DOI: <https://doi.org/10.3390/jpm13020350>
23. Fernández E, Herrera M, Vilá J. Fracturas de maléolo posterior: indicaciones de fijación y vías de abordaje. *Rev Esp Cir Ortop Traumatol.* 2023;67(2):160-9. DOI: <https://doi.org/10.1016/j.recot.2022.10.019>
24. Yañez J, Arzac IR, Fiorentini G, Yañez M. Fracturas de tobillo: Comparación entre la cirugía abierta y el método mínimamente invasivo. *Rev Asoc Argent Ortop Traumatol.* 2016 [acceso 26/08/2023];81(1):27-34. Disponible en: <https://pesquisa.bvsalud.org/portal/resource/pt/biblio-835441>

25. Alvarez A, Valdebenito V, Soto SR. Sindesmosis tibioperonea: diagnóstico, métodos de fijación y artroscopia. Rev Inf Cient. 2023;102:4087. DOI: <https://doi.org/10.5281/zenodo.7768163>
26. Wu HJ, He YX, Hang C, Hao L, Lin TK. AO distractor and manual traction reduction techniques repair in distal tibial fractures: a comparative study. BMC Musculosk Dis. 2022;23:1081. DOI: <https://doi.org/10.1186/s12891-022-06008-y>
27. Paulsson M, Ekholm C, Tranberg R, Rolfson O, Geijer M. Using a traction table for fracture reduction during minimally invasive plate osteosynthesis (MIPO) of distal femoral fractures provides anatomical alignment. JJ Clin Med. 2023;12(12):4044. DOI: <https://doi.org/10.3390/jcm12124044>
28. Singh J, Aggarwal R, Jasrotia C, Dewan A. Functional outcome of MIPO (Minimally Invasive Plate Osteosynthesis) in distal third femur fractures with intra articular extension. J Orthop Sports Med. 2023;5(1):67-71. DOI: <http://dx.doi.org/10.26502/josm.511500081>
29. Shon OJ, Jae S, Beom G. Long locking plate combined with locking attachment plate in patients with periprosthetic femoral fracture around ipsilateral stem after total knee arthroplasty. BMC Musculosk Dis. 2023;24:594 DOI: <https://doi.org/10.1186/s12891-023-06726-x>
30. Galal S. Minimally invasive plate osteosynthesis has equal safety to reamed intramedullary nails in treating Gustilo-Anderson type I, II and III-A open tibial shaft fractures. Injury. 2018;49(4):866-70. DOI: <https://doi.org/10.1016/j.injury.2018.03.008>
31. Marazzi C, Wittauer M, Hirschmann MT, Testa EA. Minimally invasive plate osteosynthesis (MIPO) versus open reduction and internal fixation (ORIF) in the treatment of distal fibula Danis-Weber types B and C fractures. J Orthop Surg Res. 2020;15(1):491. DOI: <https://doi.org/10.1186/s13018-020-02018-5>
32. van de Wall BJM, Beeres FJP, Knobe M, Link BC, Babst R. Minimally invasive plate osteosynthesis: An update of practice. Injury. 2021;52(1):37-42. DOI: <https://doi.org/10.1016/j.injury.2020.11.003>

### Conflicto de intereses

Los autores declaran que no existe conflicto de intereses.

### Contribución de los autores

*Conceptualización:* Alejandro Celza Mena

*Curación de contenidos y datos:* Ricardo Hernández Yagudin, Dunieski Hernández Valera, Giraldo Díaz Prieto y Ronald E Cruz Alard.

*Investigación:* Alejandro Celza Mena y Alberto Delgado Quiñones.

*Redacción-borrador original:* Alejandro Celza Mena.

*Redacción-revisión y edición:* Enrique A. Pancorbo Sandoval.